

Fiebre botonosa mediterránea

MIGUEL ÁNGEL LEZA ACHA, CRISTINA RUBIO NAVARRO

Servicio de Urgencias. Hospital de Navarra. Pamplona, España.

Presentamos el caso de un varón de 65 años, que acude al servicio de urgencias fuera del periodo estival (mayor incidencia de enfermedad), por fiebre de 5 días de evolución, cefalea sin vómitos y astenia. Había recibido por ello tratamiento con amoxicilina. En la exploración física destaca un exantema máculo-papuloso, rosado, en tronco y extremidades, así como una lesión ulcerada, negra, en la extremidad superior izquierda. La analítica mostró ligera elevación de las transaminasas. Se inició tratamiento con doxiciclina cada 12 ho-

ras, y el paciente quedó asintomático. En el control ambulatorio posterior se confirmó una serología positiva para *R. conorii* mediante IFI a títulos 1/160 (positividad > 1/40).

La fiebre botonosa mediterránea es una enfermedad infecciosa incluida dentro de las rickettsiosis humanas, considerada endémica en los países mediterráneos como el nuestro, descrita por primera vez en 1910 por Conor y Bruch en Túnez. Está causada por *R. conorii* y es transmitida por la garrapata del perro (*Rhipicephalus sanguineus*).

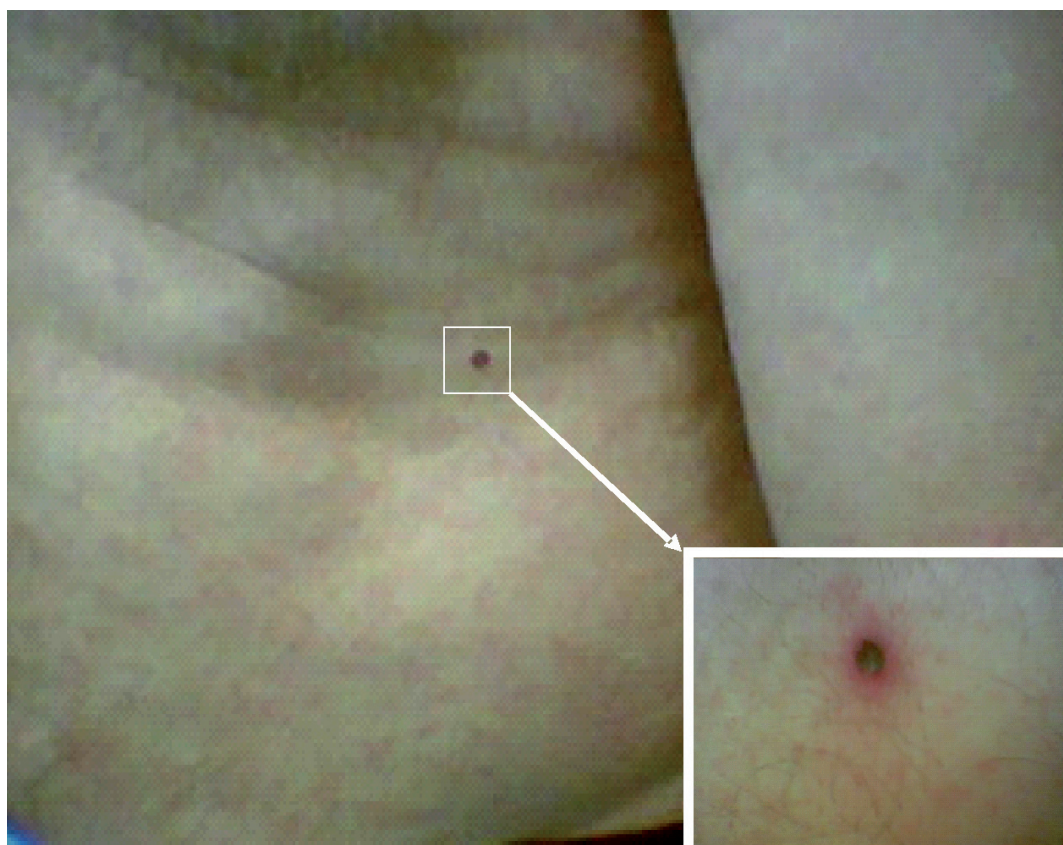


Figura 1. Exantema máculo-papuloso característico de la fiebre botonosa mediterránea. La imagen ampliada muestra en mayor detalle la mancha negra de inoculación por parte de la garrapata del perro.

CORRESPONDENCIA: Dr. Miguel Ángel Leza Acha. Servicio de Urgencias. Hospital de Navarra. C/ Irunlarrea, 3. 31008 Pamplona. E-mail: lezalayeto2002@yahoo.es
FECHA DE RECEPCIÓN: 18-2-2009. **FECHA DE ACEPTACIÓN:** 26-2-2009.
CONFLICTO DE INTERESES: Ninguno.