

# Infarto medular cervical extenso por herniación de un disco intervertebral

MANUEL CORTIÑAS SAÉNZ<sup>1</sup>, DAVID CALDEVILLA BERNARDO<sup>2</sup>, JOSEFA MARTÍNEZ PÉREZ<sup>2</sup>, ALFONSO LÓPEZ LÓPEZ<sup>1</sup>

<sup>1</sup>Servicio de Anestesiología y Reanimación. <sup>2</sup>Servicio de Urgencias. Complejo Hospitalario Universitario de Albacete, España.

**CORRESPONDENCIA:**  
Dr. Manuel Cortiñas Sáenz  
C/Emperatriz Eugenia, 26, 7-C.  
18003 Granada, España  
E-mail:  
stl967523977@wanadoo.es

**FECHA DE RECEPCIÓN:**  
13-5-2008

**FECHA DE ACEPTACIÓN:**  
9-7-2008

**CONFLICTO DE INTERESES:**  
Ninguno

El síndrome de la arteria espinal anterior posee una etiología muy variada por lesiones secundarias a cuadros hemorrágicos e isquémicos que afectan a la porción anterior de la médula espinal. La presencia de dolor difuso o radicular con pérdida de la sensibilidad superficial y conservación de la sensibilidad propioceptiva y vibratoria, junto a paraparesia y pérdida del control de esfínteres a nivel infralesional es la clínica típica del cuadro. Se presenta el caso de un varón de 39 años que presenta de forma súbita cervicobraquialgia e instauración en pocas horas de tetraplejía con compromiso respiratorio. Las pruebas de imagen demostraron la existencia de hernia de disco posterolateral cervical e infarto medular cervical extenso. Se describe la posible etiología, patogenia y la relación entre el infarto espinal y la herniación de un disco intervertebral. [Emergencias 2009;21:389-392]

**Palabras clave:** Infarto medular cervical. Herniación disco intervertebral.

## Introducción

El síndrome de la arteria espinal anterior fue descrito por Spiller (1909) en un paciente afecto de trombosis de dicha arteria, y en la necropsia del cual se objetivó un infarto medular cérvico-torácico.

El sistema arterial de la médula está formado por una arteria espinal anterior y dos posteriores con importantes anastomosis que derivan de ramas de las arterias vertebrales, cervicales profundas, intercostales y lumbares<sup>1</sup>. La arteria cerebral anterior aporta el 70% de la vascularización de la médula. El infarto de la arteria espinal anterior es más frecuente que el de las posteriores.

La incidencia de infarto medular no es conocida, pero generalmente se considera un proceso muy poco frecuente<sup>1-3</sup>. En la última década, se observa un significativo aumento del número de casos publicados en la literatura mundial, hecho explicado por el mejor conocimiento de esta entidad clínica y la aparición de la resonancia magnética (RM) para confirmar el diagnóstico. La oclusión de la arteria espinal anterior por émbolos fibrocartilaginosos en relación con herniación discal es extremadamente rara. Describimos un caso

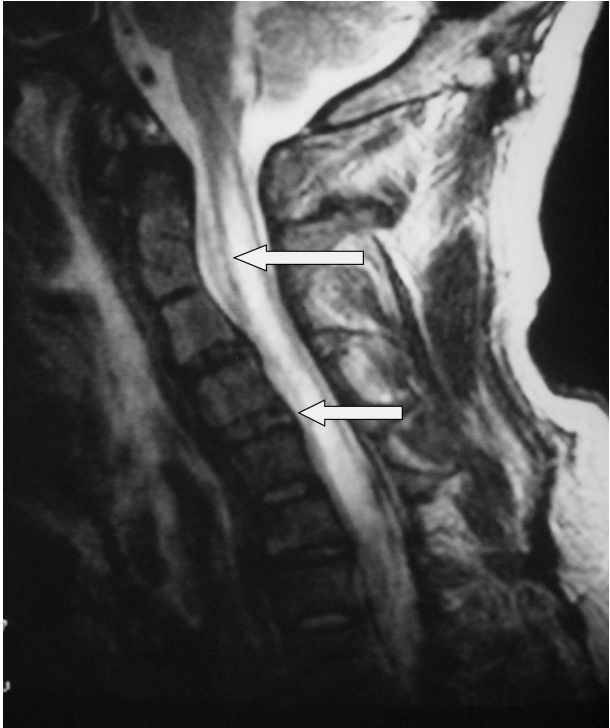
de infarto de la médula espinal en el territorio de la arteria espinal anterior en relación con protusión discal a nivel cervical, revisamos la incidencia, y discutimos los mecanismos patogénicos, el diagnóstico y las enfermedades desencadenantes del cuadro.

## Caso clínico

Varón de 39 años, albañil de profesión y fumador ocasional, sin otros antecedentes personales de interés, ni traumatismo previo, salvo dos hermanos afectados con enfermedad de Steiner.

Acude a nuestro servicio de urgencias por presentar dolor intenso en la región cervicodorsal tras levantarse de la cama esa misma mañana, de inicio súbito, que irradia al miembro superior derecho, con torpeza progresiva en las extremidades derechas que progresa hasta afectar a las extremidades izquierdas.

En la exploración neurológica se objetiva un paciente consciente y orientado, sin alteración de los pares craneales, sin miotonía en la lengua, con la paresia progresiva del hemicuerpo derecho y mínima en el hemicuerpo izquierdo. La analítica



**Figura 1.** Resonancia magnética 9 días después de iniciados los síntomas, en la que se aprecia engrosamiento difuso del cordón medular (flechas) desde C2-C7, con lesión hiperintensa en T2.

básica fue normal. La tomografía computarizada (TC) craneal fue normal. La RMN cervical muestra una rectificación de la lordosis cervical con multiscopatía degenerativa y barras discosteofitarias posteriores que estenosan el canal y los agujeros de conjunción, sobre todo C6-C7 donde se acompaña de una hernia de disco posterolateral izquierda con leve deformidad medular. Estos hallazgos no justifican el cuadro actual. La evolución del paciente en urgencias es desfavorable, hasta instaurarse una tetraplejía, con compromiso respiratorio a las doce horas del inicio del cuadro, que requiere ingreso en la unidad de reanimación para soporte ventilatorio. Se descarta la existencia de un aneurisma de aorta torácica como causa precipitante, mediante la realización de un angioTC.

En la RM cervical (noveno día postinfarto) aparece en T1 un engrosamiento difuso del cordón medular desde C2-C7 con imagen lineal hipointensa en su interior, en T2 señales hiperintensas desde C5-D1, datos que confirman la existencia de un infarto medular cervical extenso (Figura 1). El estudio neurofisiológico, realizado 12 días postinfarto muestra afectación extensa (C5-D1) de astas anteriores de médula cervical mediante electromiografía (EMG), con conservación de los cordones posteriores confirmado por potenciales

somatosensoriales de extremidades superiores, y sin signos de denervación (EMG). La punción lumbar fue estrictamente normal.

Durante su estancia se realizó apoyo hemodinámico con drogas vasoactivas y sobrecargas de cristaloides, tratamiento médico rehabilitador, con leve mejoría motora en miembro superior izquierdo y respiración espontánea a la cuarta semana de evolución. Requiere sondaje vesical permanente. El paciente es totalmente dependiente para las actividades de la vida diaria.

## Discusión

Las enfermedades vasculares de la médula espinal son menos frecuentes que los episodios isquémicos cerebrales. Tienen un comienzo súbito, son discapacitantes en el tiempo<sup>4</sup>, y su pronóstico correlaciona con la magnitud del déficit en el inicio del cuadro<sup>5</sup>.

La etiología del infarto medular espinal es variada y oscura<sup>6,7</sup>. La causa más frecuente es la arteriosclerosis aórtica, en sujetos entre la sexta y octava década de la vida con antecedentes de hipertensión y diabetes mellitus, así como la cirugía aórtica<sup>8-10</sup> (Tabla 1). Su mecanismo de producción puede ser la suelta de material ateromatoso<sup>9</sup> y/o el aumento de la presión de los fluidos espinales secundario al clampaje aórtico<sup>10</sup>.

El infarto medular por embolismo de núcleo pulposo es extremadamente poco frecuente<sup>11-13</sup>; con un predominio en el sexo femenino (69%), con una distribución por edades bimodal (22 años y 60 años) y con afectación predominantemente cervical (69%)<sup>11</sup>. Su patogenia es todavía oscura, y se aboga como principal mecanismo un traumatismo menor<sup>13</sup>, maniobras de Valsalva<sup>13</sup>, movimientos bruscos de flexo-extensión<sup>14</sup>, aunque existen casos descritos (como sucede en nuestro caso) en los que no se describe este evento<sup>15</sup>. Se sugiere que la compresión de las arterias radicales-medulares, o de la propia arteria espinal, contra la pared del canal medular debido a una herniación lateral del disco intervertebral puede asociarse con una ruta de entrada del material fibrocartilaginoso en la arteria. En este contexto, un aumento transitorio de la presión intraósea en el cuerpo vertebral puede producir una herniación discal que exceda la presión arterial media, y ser suficiente para la entrada de parte del material discal en la circulación arterial<sup>12,13,16,17</sup>.

La dificultad de establecer un diagnóstico temprano obliga a realizar un diagnóstico de sospecha de infarto medular por enfermedad fibrocarti-

**Tabla 1.** Causas de isquemia e infarto en territorio de la arteria espinal anterior

Desconocido	Subluxación cervical
Poliarteritis	Simpatectomía dorsolumbar
Arteritis de células gigantes	Uso de morfina epidural
Drepanocitosis	Postirradiación
Postinfecciones	Hipotensión
– Neumococo	– Parada cardíaca
– Varicela zoster	– Rotura aórtica
– Esquistosomiasis	– Disección aórtica
– Sífilis	
Postvacunación	Angioma medular
Angiografía	Abuso de cocaína
Cateterización de arteria umbilical	Neurolysis con fenol
Arteriosclerosis aórtica	Herniación disco intervertebral
Cirugía aórtica y cardíaca	Malformaciones arteriovenosas
Posiciones quirúrgicas	Escleroterapia esofágica
– Hiperlordosis	
– Sedestación	
Balón de contrapulsación aórtica	Trombosis venosa pélvica
Neuropatía mieloóptica	Enfermedades mitrales
Metástasis espinales	Aortografía retrograda
Traumatismos	Bloqueo del plexo axilar

laginosa en enfermos con rápida instauración de una parálisis flácida con arreflexia, de nivel sensorial para dolor y temperatura junto a preservación de estímulos vibratorios y artrocinéticos en el contexto de una historia de maniobras de Valsalva o traumatismo menor, y que además presentan una exploración radiológica anodina, la cual descarta en primer lugar la enfermedad aórtica con historia de hipertensión, la diabetes mellitus, o un traumatismo mayor<sup>17</sup>. En niños suele asociarse con mielopatías postvacunación, postinfecciones o enfermedades genéticas<sup>18</sup>, pero se han descrito casos asociados a embolismo del núcleo pulposo<sup>19</sup>. En nuestro caso, las pruebas de laboratorio descartaron posibles causas infecciosas, inflamatorias, inmunitarias y oncológicas.

En un pasado reciente, sólo la necropsia era capaz de confirmar el diagnóstico. Hoy en día la RM se ha convertido en una prueba diagnóstica de primera línea<sup>17,20-24</sup>, pero presenta el inconveniente que en las primeras horas es invariablemente anodina<sup>17,19,23</sup>, ya que empiezan a aparecer señales indicativas de infarto entre los cinco y quince días tras el evento<sup>17</sup>, aunque hay casos descritos de cambios en RM a las nueve horas postinfarto. En el periodo agudo puede visualizarse una imagen intramedular hiperintensa en T2, que es atribuida a la presencia de edema medular secundario a isquemia. En el estadio subagudo suele aparecer un engrosamiento medular visible en las imágenes potenciadas en T1, mientras las secuencias potenciadas en T2 muestran una hiperintensidad longitudinal<sup>17,22,23</sup>. Estos hallazgos suelen persistir en el tiempo, junto a la aparición de zonas de mielomalacia atrófica. Se ha postulado la

posibilidad de un diagnóstico temprano con el estudio de los componentes de potenciales musculares, que produce a las pocas horas una pérdida de la onda F que reflejaría el decrecimiento de la excitabilidad de las células del asta anterior<sup>24</sup>.

La recuperación de un infarto medular espinal es muy variable, y varios estudios indican que depende en gran parte de la severidad del déficit al inicio<sup>5,6,8</sup>, con la aparición del mayor déficit motor inmediatamente tras la lesión, seguida de una lenta recuperación en el 60% de los casos. El restablecimiento completo de la función motora es, sin embargo, inusual. La evolución suele ser más favorable en los pacientes con etiología desconocida o secundarios a un proceso infeccioso, y con un curso más dramático en aquellos que el síndrome de la arteria espinal anterior es debido a enfermedades aórticas<sup>8</sup>. La mortalidad media del síndrome de la arteria espinal anterior es de 18,3%<sup>8</sup>.

No existen estudios que indiquen los regímenes terapéuticos específicos en enfermos que sufren isquemia o infarto medular espinal, y para conseguir un tratamiento consistente la fisiopatología del cuadro debe ser mejor comprendida. Estudios en animales indican que la hipotermia, los esteroides y los barbituratos son efectivos para la protección medular<sup>6,29,30</sup>, pero este tratamiento debe instaurarse antes o en un corto periodo de tiempo tras la isquemia medular para conseguir este efecto protector. El mecanismo es incierto: que se podría atribuir a la conservación de la función celular, al mantenimiento de la autorregulación medular o a la reducción de radicales libres. Se postula que los agentes que inhiben la adhesión leucocitaria, y por tanto pueden reducir el daño por reperfusión en la médula espinal, como es el caso de la doxiciclina, podrían disminuir el tamaño del infarto<sup>31</sup>, aunque debe usarse inmediatamente tras la aparición del proceso isquémico. En la reducción de los déficit neurológicos también se ha involucrado al magnesio y la naloxona, este último fármaco puede aumentar el flujo sanguíneo en la médula espinal y prevenir la entrada de calcio dentro de las células nerviosas después de la isquemia medular<sup>29,32</sup>. La rehabilitación debe realizarse de la forma más temprana posible<sup>33</sup>.

## Bibliografía

- 1 Santos-Franco JA, De Oliveira E, Mercado R, Ortiz-Velazquez RI, Gomez-Llata S. Microsurgical considerations of the anterior spinal and the anterior-ventral spinal arteries. *Acta Neurochir.* 2006;148:329-38.
- 2 Errea JM, Ara JR, Pina MA, Fayed N. Síndrome de la arteria espinal anterior causada por protrusión discal cervical. Diagnóstico por resonancia magnética nuclear. *Neurología.* 1991;6:256-8.

- 3 Ho KL, Gorell JM, Hayden MT. Fatal spinal cord infarction caused fibrocartilaginous embolization of the anterior spinal artery. *Hum Pathol.* 1980;11:471-5.
- 4 Pelsler H, van Gijn J. Spinal infarction. A follow-up study. *Stroke.* 1993;24:896-8.
- 5 Cheshire WP, Santos CC, Massey EW, Howard JF Jr. Spinal cord infarction: etiology and outcome. *Neurology.* 1996;47:321-30.
- 6 Susuki T, Kawagushi S, Takebayashi T, Yokogushi K, Tarada J, Yasumaha T. Vertebral body ischemia in the posterior spinal artery syndrome: case report and review of the literature. *Spine.* 2003;28:E260-264. Review.
- 7 Nystrom B, Stjernschantz J, Smedegard G. Regional spinal cord blood flow in the rabbit, cat and monkey. *Acta Neurol Scand.* 1984;70:307-13.
- 8 Foo D, Rossier AB. Anterior spinal artery syndrome and its natural history. *Paraplegia.* 1983;21:1-10.
- 9 Aylwin C, Tai N, Walsh M. Anterior spinal artery syndrome after abdominal stabbing and resuscitative thoracotomy. *J Trauma.* 2007;62:526-8.
- 10 Anterior spinal artery syndrome after thoracic surgery. *J Coll Physicians Surg Pak.* 2005;15:819-20.
- 11 Toro G, Roman GC, Navarro-Roman L, Cantillo J, Serrano B, Vergara Y. Natural history of spinal cord infarction caused by nucleus pulposus embolism. *Spine.* 1994;19:360-6.
- 12 Tosi L, Rigoli G, Beltramello A. Fibrocartilaginous embolism of the spinal cord: a clinical and pathogenetic reconsideration. *J Neurol Neurosurg Psychiatry.* 1996;60:55-60.
- 13 Moorhouse DF, Burke M, Keohane C, Farrell MA. Spinal cord infarction caused by cartilage embolus to the anterior spinal artery. *Surg Neurol.* 1992;37:448-52.
- 14 Hayes MA, Creighton SR, Boysen BG, Holfeid N. Acute necrotizing myelopathy from nucleus pulposus embolism in dogs with intervertebral disc degeneration. *J Am Vet Med Assoc.* 1978;44:51-9.
- 15 Gaeta TJ, LaPolla GA, Balentine JR. Anterior spinal artery infarction. *Ann Emerg Med.* 1995;26:90-3.
- 16 Ibanez V, Díez-Tejedor E, Arpa J, Barreiro P. Mielopatía isquémica cervical aguda: síndrome de la arteria espinal anterior. *Rev Clin Esp.* 1996;196:234-6.
- 17 Arais S, Utsunomiya H, Wakugawa Y, Uwadoko T. A case of spinal cord infarction caused by cervical disc herniation. *Brain Nerve.* 2007;59:997-1000.
- 18 Hakimi KN, Massagli TL. Anterior spinal artery syndrome in two children with genetic thrombotic disorders. *J Spinal Cord Med.* 2005;28:69-73.
- 19 Raghavan A, Onikul E, Ryan MN, Prelog K, Taranath A, Chennapragada M. Anterior spinal cord infarction owing to possible fibrocartilaginous embolism. *Pediatr Radiol.* 2004;34:503-6.
- 20 Tseng YH, Lu CS, Ryu SJ, Wai YY. MRI diagnosis of spinal cord infarction: report of a case. *J Formos Med Assoc.* 1995;94:63-6.
- 21 Hirono H, Yamadori A, Komiyama M, Yakura H, Yasui T. MRI of spontaneous spinal cord infarction: serial changes in gadolinium-DTPA enhancement. *Neuroradiology.* 1992;34:95-7.
- 22 Pau Serradell A. Acute ischemic spinal cord disease. Spinal cord infarction. A clinical study and MRI in 8 cases. *Rev Neurol (Paris).* 1994;150:22-32.
- 23 Kume A, Yoneyama S, Takahashi A, Watanabe H. MRI of anterior spinal artery syndrome. *J Neurol Neurosurg Psychiatry.* 1992;55:838-40.
- 24 Yue JJ, Lawrence BD, Sutton KM, Strugar JJ, Haims AH. Complete cervical intervertebral disc extrusion with spinal cord injury in the absence of facet dislocation: a case report. *Spine.* 2004;29:E181-184.
- 25 Yuh WT, Marsh EE 3d, Wang AK, Russell JW, Chiang F, Koci TM, et al. MR imaging of spinal cord and vertebral body infarction. *J Neuroradiol.* 1992;13:155-60.
- 26 Oeda T, Kanda M, Onishi K, Kaji R, Akiguchi I. The value of F-waves in an early electrodiagnosis of the lower cervical cord infarction. *Rinsho Shinkeigaku.* 1996;36:587-9.
- 27 Blot S, Arnal JF, Xu Y, Gray F, Michel JB. Spinal cord infarcts during long-term inhibition of nitric oxide synthase in rats. *Stroke.* 1994;25:1666-73.
- 28 Malatova Z, Marsala J. Cholinergic enzymes in spinal cord infarction. Biochemical and histochemical changes. *Mol Chem Neuropathol.* 1993;19:283-96.
- 29 Oidfield EH, Plunkett RJ, Nylander WA Jr, Meacham WF. Barbiturate protection in acute experimental spinal cord ischemia. *J Neurosurg.* 1982;56:511-6.
- 30 Robertson CS, Foltz R, Grossman RJ, Goodman JC. Protection against experimental ischemic spinal cord injury. *J Neurosurg.* 1986;64:633-42.
- 31 Clark WM, Lessov N, Lauten JD, Hazel K. Doxycycline treatment reduces ischemic brain damage in transient middle cerebral artery occlusion in the rat. *J Mol Neurosci.* 1997;9:103-8.
- 32 Faden AI, Jacobs TP, Holaday JW. Opiate antagonist improves neurologic recovery after spinal injury. *Science.* 1981;211:493-4.
- 33 Chachad S. Anterior spinal artery syndrome in a 16-year-old male. *W V Med J.* 2006;102:27-8.

## Extensive spinal cord infarction due to a herniated intervertebral disk

Cortiñas Saénz M, Caldevilla Bernardo D, Martínez Pérez J, López López A

Anterior spinal artery syndrome may be caused by a variety of events, such as lesions secondary to bleeding and ischemia affecting the anterior portion of the spinal cord. The usual clinical picture involves diffuse or radicular pain below the level of the lesion, with loss of sensitivity on the surface but preservation of proprioception and sensitivity to vibration, plus paraparesis and loss of sphincter control. We report the case of a 39-year-old man who developed sudden neck pain radiating to the arm within a few hours of suffering tetraplegia with compromised airways. Images showed a herniated posterolateral cervical disk and extensive infarction of the cervical spinal cord. The possible causes of anterior spinal artery syndrome, including the relationship between spinal infarction and a herniated intervertebral disk, are discussed. [*Emergencias* 2009;21:389-392]

**Key words:** Cervical spinal cord infarction. Herniated intervertebral disk.