

Hidrotórax tras la cateterización de una vía central

FRANCISCO RODRÍGUEZ CABO¹, MARÍA DE LORETO GÓMEZ-MARTÍNEZ², LEANDRO DE LA SIERRA MATILLA³, MARÍA TERESA BLÁZQUEZ GARCÍA¹

¹Servicio de Emergencias Sanitarias de Castilla y León, SACYL. ²Servicio de Anestesiología y Reanimación. ³Servicio de Radiología. Hospital Río Hortega de Valladolid, España.

Mujer de 43 años que tras la canulación de la vena yugular interna derecha para fluidoterapia presenta disnea, taquicardia, taquipnea y abolición del murmullo vesicular en el hemitórax derecho. En la radiografía de tórax se observó un derrame pleural derecho y la punta del catéter en la cavidad pleural. Con el diagnóstico de sospecha de microtórax por extravasación de líquidos infundidos por malposición del catéter se colocó un drenaje pleural y se extrajeron 1.500 ml de suero. Las complicaciones durante

la cateterización de una vía central no son infrecuentes. Es importante el control radiológico tras la canalización, aunque la colocación correcta de la punta de catéter en esta imagen no excluye migraciones tardías de la punta. Por otro lado, el reflujo de sangre por el catéter al canalizar la vena no siempre es signo de colocación correcta, especialmente en casos de hemotórax. Ante la sospecha de migración de punta de catéter a la cavidad pleural, se debe retirar el catéter y drenar el líquido infundido.

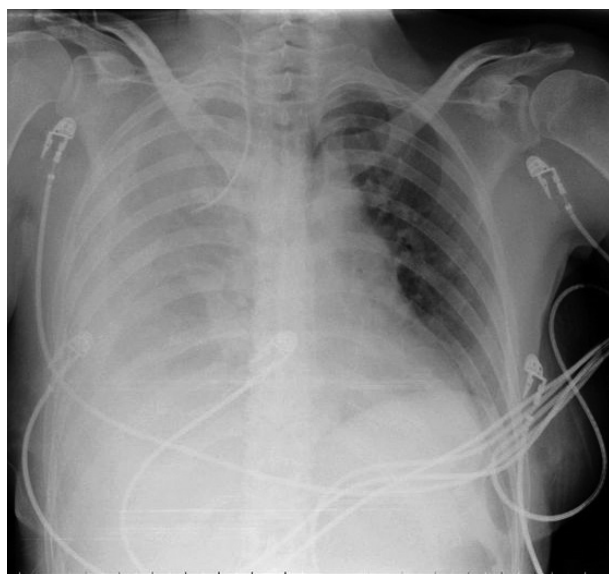


Figura 1. Hidrotórax. Punta de catéter en la cavidad pleural.

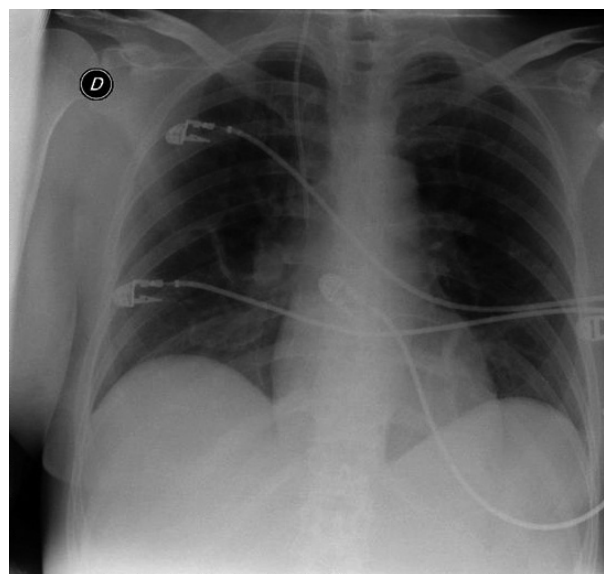


Figura 2. Imagen tras el drenaje del hidrotórax y recolocación de la punta de catéter en la vena cava superior.

CORRESPONDENCIA:

Francisco Rodríguez Cabo. Camino a Arroyo, 27. 47610 Zaratán. Valladolid, España. E-mail: drcabo@hotmail.com

FECHA DE RECEPCIÓN: 21-4-2008

FECHA DE ACEPTACIÓN: 23-4-2008