

Hematoma epidural espinal postraumático tardío

RUBÉN OUVIÑA ARRIBAS¹, RAMÓN ANDRÉS IGLESIAS², LORENA FONTAO FERNÁNDEZ³

¹Servicio de Medicina Física y Rehabilitación. ²Servicio de Urgencias. ³Servicio de Cirugía Ortopédica y Traumatología. Hospital Meixoeiro. Complejo Hospitalario Universitario de Vigo, España.

El hematoma epidural espinal (HEE) es una entidad poco frecuente pero una causa importante de compresión de la médula espinal. Se diagnosticó por primera vez en el siglo XVII, y se han descrito más de 260 casos en la literatura. La mayoría de estas lesiones son espontáneas sin causa identificable en un 40% y en un 50% se asocian a coagulopatías, malformaciones vasculares, neoplasias, traumatismos menores, y embarazos. El HEE postraumático es relativamente poco frecuente y su incidencia representa menos del 2% de todas las lesiones espinales. El mecanismo fisiopatológico del

HEE sigue siendo poco claro. Si se produce compromiso neurológico es una emergencia que, por lo general, precisa tratamiento por descompresión quirúrgica.

Presentamos un caso de HEE tardío atendido en el servicio de urgencias, tras un traumatismo craneoencefálico asociado a una fractura vertebral diez días antes, con compromiso del espacio subaracnideo posterior (Figura 1). Se le realizó cirugía descompresiva de urgencia con un resultado satisfactorio en el que se apreciaban cambios postquirúrgicos sin compresión medular (Figura 2).

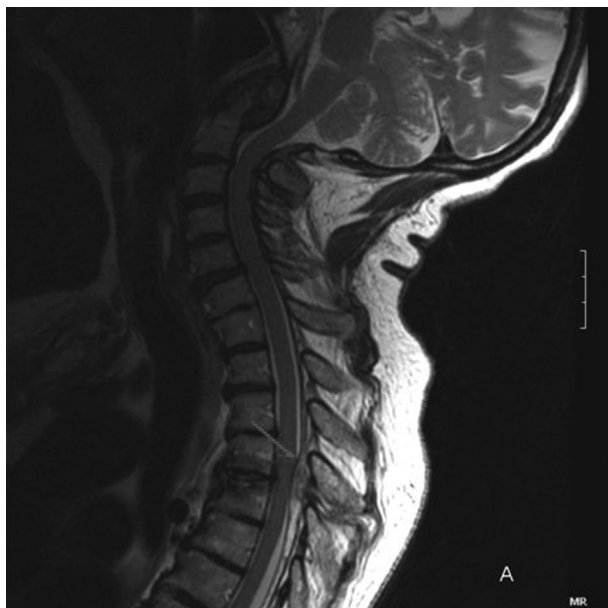

Figura 1. RM en la que se observa un hematoma epidural posterior D3-D6 con una extensión longitudinal aproximada de 7 cm. Obliteración del espacio subaracnideo posterior totalmente a nivel de D3 y D4 con moderado efecto masa sobre el cordón medular.

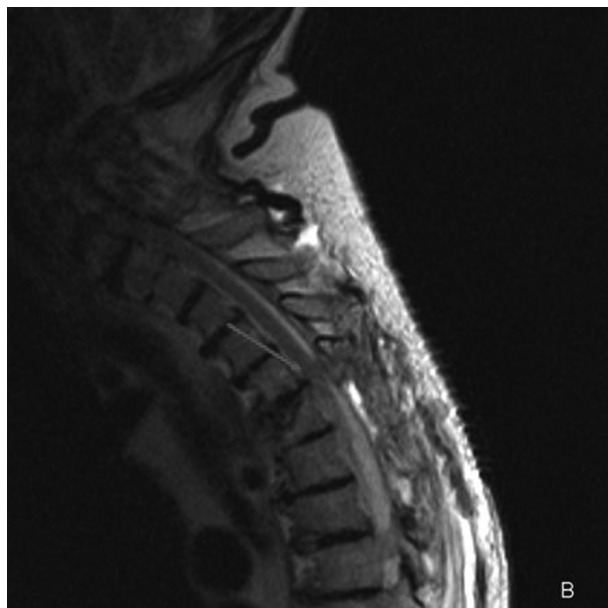


Figura 2. RM realizada tras la intervención quirúrgica en la que se observa una pequeña colección posterior que podría estar en relación con cambios postquirúrgicos. No se aprecia compresión medular.

CORRESPONDENCIA:

Rubén Ouviaña Arribas. Servicio de Medicina Física y Rehabilitación. Complejo Hospitalario Universitario de Vigo. c/ Pizarro, 22. 36203 Vigo, España. E-mail: ruben.ouvina@hotmail.com

FECHA DE RECEPCIÓN: 8-4-2008. **FECHA DE ACEPTACIÓN:** 10-4-2008