

Síndrome de Horner como complicación durante la colocación de una vía venosa central

JOSÉ ANTONIO FRANCO HERNÁNDEZ¹, LUIS MANUEL CLARACO VEGA¹,
JAVIER GIL DE BERNABÉ LÓPEZ¹, ALEJANDRA GARCÍA HERNÁNDEZ²

¹Servicio de Urgencias. Hospital Universitario Miguel Servet. Zaragoza, España. ²Servicio de Anestesia. Hospital Universitario Miguel Servet. Zaragoza, España.

CORRESPONDENCIA:

José Antonio Franco Hernández
C/ Pilar Miró, nº 2, 5ªA
50011 Zaragoza
E-mail: jafh73@hotmail.com

FECHA DE RECEPCIÓN:

30-10-2007

FECHA DE ACEPTACIÓN:

9-12-2008

CONFLICTO DE INTERESES:

Ninguno

La cateterización de venas centrales es un proceso rutinario, sobre todo en enfermos graves. Es una técnica en la que están descritas múltiples complicaciones, afortunadamente no muy frecuentes, y en relación con la pericia del que la realiza. El síndrome de Horner es una de estas complicaciones infrecuentes aunque, afortunadamente su porcentaje de recuperación es elevado. Describimos un caso en el que por sospecha clínica, valoración radiológica y recuperación total confirmamos su aparición. Asimismo, se revisa la literatura y se analizan los posibles mecanismos de estos episodios. [Emergencias 2009;21:68-70]

Palabras clave: Horner. Vía central. Complicación.

Introducción

Johann Friedrich Horner, oftalmólogo suizo, describió en 1869 el caso de una mujer de 40 años con cefalea, ptosis, miosis y eritema facial derecho¹. Atribuyó esta clínica al daño de la vía simpática cervical. Anteriormente, en 1852, el fisiólogo francés Claude Bernard había descrito el cuadro clínico en animales. Actualmente, el compromiso del simpático cervical se conoce con el epónimo de síndrome de Claude Bernard-Horner.

El síndrome de Horner (SH) puede producirse por el daño de la vía simpática cervical en cualquier localización de su recorrido desde el hipotálamo hasta el ojo (Figura 1)¹. En su forma completa hay, en el mismo lado de la lesión, miosis por disfunción del músculo radiado (dilatador) de la pupila, que produce una anisocoria que típicamente empeora en la oscuridad, con conservación la respuesta miótica a la luz y a la acomodación aunque en forma reducida; grados variables de ptosis palpebral por denervación del músculo de Müller que, en ocasiones, puede ser el único signo; trastornos de la sudoración (anhidrosis) que sólo aparecen en las lesiones centrales o preganglionares y puede afectar la cara, el cuello y la parte del tórax; discreta congestión conjuntival secundaria a vasodilata-

ción, heterocromía del iris (coloración azul grisácea del iris) presente en la forma congénita; y enoftalmía, más aparente que real. Todas estas manifestaciones varían según la localización de la lesión.

La vía venosa central se define como la canalización de venas de grueso calibre como la yugular interna, subclavia y femoral. Sus indicaciones más frecuentes son: ausencia o dificultad para canalizar un acceso periférico, administración de fármacos irritantes o vasoactivos, nutrición parenteral, monitorización hemodinámica (presión venosa central, presión capilar pulmonar, gasto cardiaco), aporte urgente de gran volumen de fluidos, colocación de marcapasos temporal endocavitario o hemodiálisis². La canalización venosa central sigue considerándose un procedimiento invasivo cuya utilización debe ser cuidadosamente valorada. Es imprescindible una indicación apropiada, una elección de la vía más conveniente y selección del tipo de catéter más adecuado. También será necesario, para conseguir la mayor seguridad, que la persona encargada de la canalización vascular sea experta en estas técnicas y conozca adecuadamente la mejor vía en cada caso, así como las posibles complicaciones que pudieran surgir: neumotórax, punción arterial, lesiones nerviosas, trombosis, infección, arritmias, como las más frecuentes.

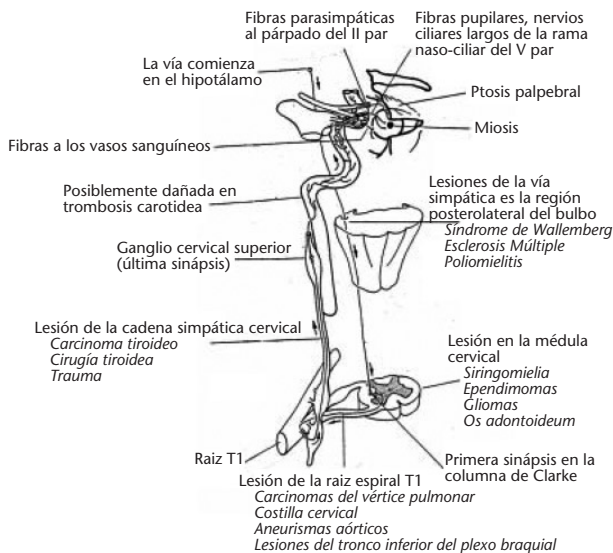


Figura 1. Vía simpática cervical. Nivel de las distintas lesiones que afectan a dicha vía simpática.

Caso clínico

Mujer de 76 años que acude a urgencias por un episodio de vómitos e intolerancia oral de 48 horas de evolución. A la exploración, la paciente presenta claros signos de deshidratación, hipotensión y gran afectación del estado general. Ante la imposibilidad de canalizar una vía venosa periférica, se decide abordar una vía venosa central, concretamente la yugular interna derecha, mediante abordaje posterior.

Se infiltra la zona de punción con 7 ml de mepivacaína al 2% y se procede a realizar la técnica de acuerdo a las normas establecidas y bajo estricta asepsia. La misma transcurre sin incidencias, y el posterior control radiológico una ubicación correcta del catéter.

A los 35 minutos, la paciente comenzó a manifestar un cuadro de ptosis palpebral, miosis con ligero enrojecimiento de ojo derecho, y es diagnosticada de posible síndrome de Horner por afectación del simpático cervical preganglionar. A las 3 horas la paciente había recuperado de forma espontánea la ptosis palpebral, y la miosis desapareció 2 horas después. Se realizó estudio ecográfico del cuello que descartó la presencia de colecciones o hematomas en la región cervical anterior.

Discusión

El síndrome de Horner se debe a una lesión oculosimpática por bloqueo de las fibras nerviosas

a nivel central (hipotálamo, tronco encéfalo y médula cervical) o periférico, y puede ser preganglionar (médula cervicotorácica, ápex pulmonar, mediastino, región cervical anterior) que es donde actúa la anestesia local en el caso que expone-mos, o postganglionar (ganglio cervical superior, arteria carótida, base del cráneo, seno cavernoso). Entre las etiologías, podemos encontrar procesos tumorales o traumáticos del sistema nervioso central, siringomielia, el carcinoma de pulmón, el síndrome de Pancoast, adenomas tiroideos, el *cluster headache*, la disección carotídea, el herpes zóster, la otitis media complicada y la causa congénita (trauma en el trabajo de parto) y también, aunque con menor frecuencia, la anestesia local^{1,3}.

Su incidencia es muy variable, ya que a menudo pasa desapercibido por su escasa sintomatología y por su resolución espontánea sin necesidad de tratamiento o procesos diagnósticos⁴⁻⁶. Probablemente la causa fundamental en esta paciente se deba a una mayor sensibilidad a los anestésicos locales, no obstante en la literatura queda recogido que el riesgo de dañar las fibras simpáticas se incrementa cuanto más próxima es la punción a la vena yugular y si el ángulo aguja-piel es grande^{2,4-6}.

Aunque el contexto clínico de nuestro caso facilitaba el diagnóstico del mismo, debemos de diferenciarlo siempre de otras entidades oftalmológicas que cursan con una o con varias de sus características clínicas, como serían la anisocoria esencial, el síndrome de Holmes-Adie, la pupila de Argyll-Robertson y la parálisis del III par. El diagnóstico diferencial se puede realizar tanto con pruebas de imagen (angiorresonancia magnética y resonancia magnética con gadolinio), como con la aplicación de cocaína tópica al 4%, que produciría una escasa dilatación pupilar⁷.

En muchos estudios, el procedimiento guiado por ecografía ha demostrado incrementar el éxito del primer intento de colocación del catéter y ha disminuido el riesgo de complicaciones⁸. Es un hecho aceptado que la ecografía es una herramienta que puede y debe ser usada por el médico de urgencias para incrementar el éxito de diferentes técnicas, tanto diagnósticas como terapéuticas.

Realizamos una búsqueda del tema a través de Medline (palabras clave: *horner venous central*) y encontramos 28 artículos publicados desde el año 1975. No existe una revisión del tema como tal, si no que son la gran mayoría casos clínicos. Repasando el contenido de los últimos artículos publicados⁹⁻¹⁵ se puede concluir que la frecuencia de un hematoma yugular por canalización de una vena central está en torno al 7%, y sólo del 3% de

los mismos desarrollaría un Síndrome de Horner¹²⁻¹⁴; su presentación sería más frecuente en niños⁹ y en el abordaje yugular que en el subclavio¹¹. Asimismo se recalca la importancia de los ultrasonidos como ayuda en la realización de la técnica⁹⁻¹¹.

Bibliografía

- 1 Wray SH. Neurooftalmología: campos visuales, nervio óptico y pupila. In: Pavan Langston D. Manual de diagnóstico y terapéutica ocular. Barcelona: Salvat 1988;333-70.
- 2 Centeno ML, Barranco F. Canalización vascular. En Principios de Urgencias, Emergencias y Cuidados Críticos. Cap. 1.18. <http://Tratado.uninet.edu>
- 3 Day CJ, Shutt LE. Auditory, ocular and facial complications of central neural block. A review of possible mechanisms. *Reg Anesth* 1996;21:197-201.
- 4 De la Calle AB, Marin F, Marengo ML. Horner's syndrome following epidural analgesia for labor. *Rev Esp Anestesiol Reanim* 2004;51:461-4.
- 5 Lips U, Conrad I, Zevounou F, Schappler-Scheele B. "[Report on Two Cases of Irreversible Horner's Syndrome After Puncture of the Internal Jugular Vein]." *Anaesthesiol Intensivmed Notfallmed Schmerzther* 1982;17:301-2.
- 6 Reddy G, Coombes A, Hubbard AD. Horner's syndrome following internal jugular vein cannulation. *Intensive Care Med* 1998;24:194-6.
- 7 López R, Sierra J, Gutiérrez D. Disfunción episódica de pupila. *Vox Paediatrica* 2000;8:57-8.
- 8 Gilbert TB, Seneff MG, Becker RB. Facilitation of internal jugular venous cannulation using an audio-guided Doppler ultrasound vascular access device: results from a prospective, dual-center, randomized, crossover clinical study. *Critical Care Medicine* 1995;23:60-5.
- 9 Ford S, Lauder G. Case report of Horner's syndrome complicating internal jugular venous cannulation in a child. *Paediatr Anaesth* 2007;17:396-8.
- 10 Links DJ, Crowe PJ. Horner's syndrome after placement of a peripherally inserted central catheter. *JPEN J Parenter Enteral Nutr* 2006;30:451-2.
- 11 Sulemanji DS, Candan S, Torgay A, Dönmez A. Horner's syndrome after subclavian venous catheterization. *Anaesth Analg* 2006;103:509-10.
- 12 Batjom E, Ball A, Mercier F, Benhamou D. Horner's syndrome following internal jugular vein cannulation. *Ann Fr Anesth Reanim* 2006;25:662-3. Epub 2006 Apr 11.
- 13 Jarvis J, Watson A, Robertson G. Horner's syndrome after central venous catheterisation. *N Z Med J* 2005 May 20;118:U1470.
- 14 Taskapan H, Oymak O, Dogukan A, Utas C. Horner's syndrome secondary to internal jugular catheterization. *Clin Nephrol* 2001;56:78-80.
- 15 Mostaza AG, Molina E, Cebrián J. Horner syndrome prolonged after canalization of internal jugular vein. *Rev Esp Anestesiol Reanim* 1996;43:151-2.

Horner syndrome as a complication of central venous catheterization

Franco Hernández JA, Claraco Vega LM, Gil de Bernabé López J, García Hernández A

The insertion of a central venous catheter is a routine procedure, particularly in critical patients. The complications that have been described are many; fortunately they are rare and skill in performing the procedure bears a relation to their incidence. Horner syndrome is one such rare complication. The recovery rate is fortunately high. We describe a case in which clinical suspicion and radiologic assessment led to recognition of Horner syndrome in this context. Recovery was confirmed. The literature is reviewed, and possible mechanisms to explain these events are discussed. [*Emergencias* 2009;21:68-70]

Key words: Horner syndrome. Central venous catheter. Complication.