

Mucocele gigante asintomático

ISMAEL AOMAR MILLÁN, LAURA PÉREZ FERNÁNDEZ, SUSANA MOYA ROLDÁN

Servicio de Medicina Interna. Hospital Clínico San Cecilio de Granada, España.

Los mucocelos intracraneales son quistes benignos causados por la retención de moco dentro de un seno secundaria a una obstrucción de su orificio de drenaje. Éstos son entidades raras, y aparecen con mayor frecuencia en senos frontales (60%).

La sintomatología más frecuente es intraorbitaria o paranasal, y pueden existir complicaciones como meningitis, meningoencefalitis o neumocéfalo entre otras si el mucocelo frontal erosiona la pared posterior.

Dentro del diagnóstico diferencial deben incluir-

se la poliposis o tumores nasosinusales malignos, osteomas, papiloma invertido y quiste dermoide.

El tratamiento varía desde medidas conservadoras hasta cirugía.

Presentamos el caso de un varón de 85 años, que fue diagnosticado de mucocelo gigante del seno frontal mediante la realización de una tomografía computerizada (TC) craneal por sospecha de un ictus. Dicha TC evidenció una lesión frontal izquierda que erosionaba el hueso (Figura 1), y que tras toma de biopsia mediante endoscopia nasal resultó ser un mucocelo. Se instauró tratamiento conservador.

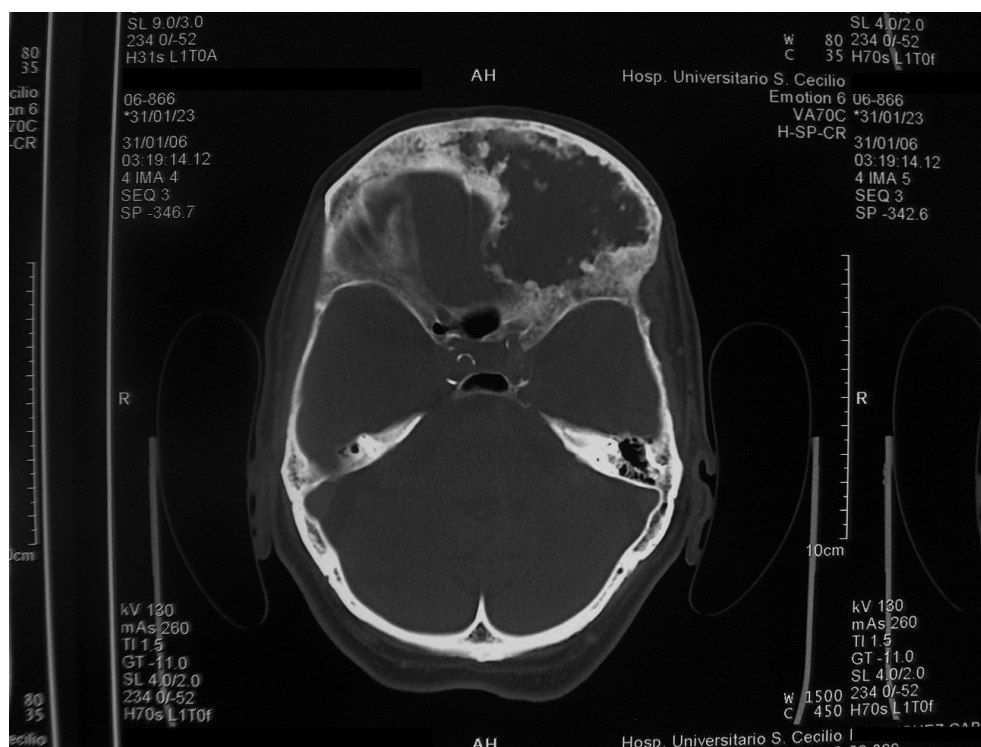


Figura 1. Imagen de tomografía computerizada (TC) craneal en la que se precisa una lesión dependiente de seno frontal izquierdo con erosión ósea asociada.

CORRESPONDENCIA:

Ismael Aomar Millán. Servicio de Medicina Interna. Hospital Clínico San Cecilio. Avda Dr. Oloriz 16. 18012 Granada.
E-mail: iaomarmillan@hotmail.com

FECHA DE RECEPCIÓN: 10-4-2007

FECHA DE ACEPTACIÓN: 10-3-2008