

IMÁGENES

Lesión cervico-medular por zambullida

FRANCISCO JAVIER GIL MARTÍN, JOSÉ RAMÓN IBARRECHE MARCOS, AMAYA PÉREZ ORDÓÑEZ, GUADALUPE DELGADO BARTOLOMÉ, NIEVES PELÁEZ CORRES, RAFAEL DURÁN HOYOS

Emergentziak. Osakidetza. Bizkaia, España.

Se estima que en España la incidencia anual de traumatismos raquimedulares es de 30 casos por millón de habitantes. Las zambullidas imprudentes en aguas poco profundas son la causa del 5% de las lesiones medulares registradas. Entre el 80% y el 90% de los lesionados medulares por zambullida tiene entre 15 y 25 años, y cuatro de cada cinco son varones.

Podemos distinguir seis tipos principales de mecanismo lesional, que se pueden combinar entre ellos: flexión compresión (el más frecuente en lesiones cervicales producidas por zambullidas en aguas poco profundas), flexión disrupción, hiperextensión compresiva, hiperextensión disruptiva, rotación y compresión axial.

La detección precoz o sospecha de estas fracturas así como el manejo adecuado en el mismo escenario del accidente tienen una importancia capital en el pronóstico de los pacientes.

Presentamos el caso de un varón de 21 años de edad que tras una zambullida en el mar en una zona con escasa profundidad sufrió una fractura cervical de C5-C6 con afectación medular.

En la TC realizada se observó un estallido de C6 que se introducía a canal medular y condicionaba una importante estenosis del mismo, así como fractura de la lámina derecha de la misma vértebra (Figura 1). También se detectó una línea de fractura vertical que afectaba a la vértebra C5 en todo su eje ántero-posterior, además de una fractura de ambas láminas (Figura 2).

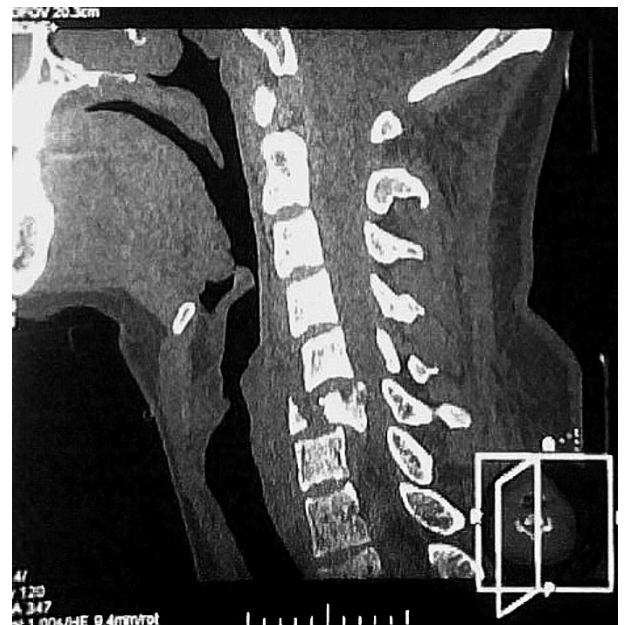


Figura 1. Estallido de C6 con compromiso medular.

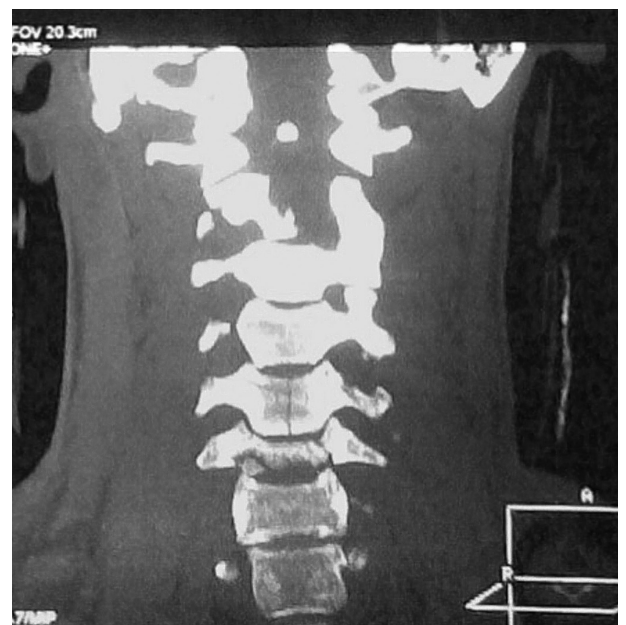


Figura 2. Línea de fractura vertical de C5, así como de ambas láminas.

CORRESPONDENCIA:

F. Javier Gil Martín
C/ Ramón y Cajal, nº 9-6º D
Santurtzi 48980, Bizkaia, España
E-mail: javigilm@euskalnet.net

FECHA DE RECEPCIÓN: 9-10-2007

FECHA DE ACEPTACIÓN: 15-10-2007