

Cartas al Director

Brotos epidémicos de sobredosis de éxtasis líquido (GHB)

Sr. Director:

El Servicio de Urgencias de nuestro Hospital viene atendiendo regularmente pacientes con sobredosis por éxtasis líquido (gamma-hidroxibutirato o GHB), y se han recogido más de 500 casos en estos 7 últimos años^{1,2}. Las manifestaciones clínicas están presididas por la depresión del SNC, a pesar de lo cual su evolución suele ser rápidamente favorable con un simple tratamiento de soporte general y sin necesidad de antídotos³. En ocasiones, estas sobredosis adquieren un carácter epidémico al ser remitidos a Urgencias varios pacientes en un corto período de tiempo, por lo que nos ha parecido de interés describir las características de estos brotes de sobredosis de GHB.

Desde el mes de abril del año 2000 hasta el mes de junio de 2005 se han atendido en el Servicio de Urgencias de nuestro Hospital un total de 404 casos de sobredosis por GHB. El diagnóstico de estas sobredosis se realizó por la anamnesis del paciente o de su entorno y/o por la confirmación de la presencia de GHB en la orina analizada mediante una técnica de espectrofotometría de masas acoplada a un cromatógrafo de gases. Se definió como brote epidémico la admisión de 3 o más pacientes con sobredosis de GHB en un plazo de tiempo inferior a 24 horas.

Se detectaron 15 brotes de sobredosis de GHB con un total 56 pacientes (el 13,86% de toda la serie), y la mediana fue de 3 casos por brote (extremos 3-7). Las principales características de estos brotes y de los pacientes incluidos se muestra en la Tabla 1. La dosis ingerida fue muy difícil de precisar, y osciló entre 1 y 3 botellines de 10 mL a lo largo de la noche. La presencia de GHB pudo ser confirmada analíticamente en 22 casos. A 29 pacientes se les realizó una analítica toxicológica ampliada, que fue positiva para otras drogas en 24 casos, y las halladas con mayor frecuencia fueron los derivados anfetamínicos tipo éxtasis o MDMA (20 casos), la cocaína (14 casos), el alcohol etílico (7 casos), el cannabis (6 casos) y la ketamina (3 casos). Cuando se detectó alcohol etílico, las concentraciones de etanol en sangre oscilaron entre 0,57 y 1,31 g/L. En ningún caso se detectaron opiáceos y en uno de estos pacientes se demostró la presencia simultánea de GHB, anfetaminas, cocaína, ketamina, etanol y cannabis.

Todos los pacientes fueron remitidos a Urgencias por una afectación del SNC: disminución de la conciencia (89,3%), agitación (1,8%) o inestabilidad (1,6%). A su ingreso, las constantes clínicas (presión arterial, frecuencia cardíaca, frecuencia respiratoria y temperatura) eran normales en 38 pa-

TABLA 1. Características epidemiológicas y analítico-toxicológicas de los pacientes (n = 56) que fueron remitidos a Urgencias en el contexto de un brote epidémico (n = 15) de sobredosis de GHB

Año del estudio (número de brotes por año)	2000 (1) 2001 (7) 2002 (1) 2003 (3) 2004 (1) 2005 (2)
Edad media de los pacientes (rango)	22,9 años (15-39)
Género	Masculino 66% Femenino 34%
Hora de admisión en Urgencias	0-7 h 59 min.: 71,4% 8-15 h 59 min.: 26,8% 16-23 h 59 min.: 1,8%
Día de la admisión en Urgencias (número de brotes)	Lunes (6)* Martes (1) Miércoles (0) Jueves (0) Viernes (0) Sábado (2) Domingo (4) Festivo intersemanal (2)
Dosis afirmada	1-3 botellines de 10 mL
Confirmación analítica de la presencia de GHB	22 casos (100% de los analizados)
Confirmación analítica de la presencia de otras drogas de abuso	24 casos (82,8% de los analizados)

*El 100% de los pacientes admitidos el lunes lo fueron entre las 0 horas y las 7 h 59 min.

cientes (67,8%), y las alteraciones más frecuentes fueron la bradicardia (9 casos), bradipnea (5 casos), taquicardia (3 casos), taquipnea (5 casos), hipertensión (1 caso) e hipotensión arterial (1 caso). A la exploración física destacaba una disminución del nivel de conciencia en el 73,2% de los pacientes: 10 casos tenían un *Glasgow Coma Score* entre 10 y 14 puntos, 15 casos entre 6 y 9 puntos, y 16 casos entre 3 y 5 puntos. Los pacientes que ingresaron con disminución de la conciencia se recuperaron con rapidez: el 47,6% en menos de una hora, el 38,1% entre una y dos horas, y el 14,3% entre más de 2 y menos de 5 horas; durante este período de tiempo se observaron fases de agitación en 3 pacientes, mioclonías en 2 y

nistagmus en un caso. Seis pacientes vomitaron antes de llegar a Urgencias o durante su estancia en el Servicio.

El 82% de las sobredosis no recibió ningún tratamiento salvo la observación clínica y la colocación en una posición de seguridad (decúbito lateral izquierdo) en caso de coma. En todos los casos se descartó la hipoglicemia. A seis pacientes se les aplicaron medidas sintomáticas (oxigenoterapia, expansores plasmáticos, ansiolíticos, antieméticos) y cinco fueron tratados con antidotos (naloxona y/o flumazenilo) pero sin observar mejoría en su estado de conciencia con el uso de estos antagonistas. Ningún paciente fue intubado ni ventilado mecánicamente. Todos los casos evolucionaron favorablemente, y fueron dados de alta a su domicilio desde el Servicio de Urgencias en un periodo de tiempo que osciló entre las 2 y las 9 horas.

La sobredosis de GHB es una causa de disminución aguda y transitoria del nivel de conciencia, que se envía con frecuencia a los Servicios de Urgencias durante el fin de semana y que en ocasiones adquiere un carácter epidémico. En nuestro Hospital constituye la segunda causa de visita a Urgencias por el consumo de drogas ilegales, tras la cocaína⁴. El diagnóstico de esta intoxicación suele realizarse por las manifestaciones clínicas y la evolución, ya que la técnica analítica que permite identificar la presencia de GHB en la orina de estos pacientes no está disponible en la mayoría de los laboratorios de Urgencias, lo que reduce las posibilidades diagnósticas⁵ y por tanto la calidad de la asistencia⁶, y constituye un nuevo reto para el personal que trabaja en los Servicios de Urgencias⁷.

Las visitas a Urgencias por intoxicaciones epidémicas son frecuentes, especialmente las de origen alimentario⁸, pero también se han descrito por inhalación de gases o partículas irritantes o asfixiantes⁹, o por consumo de otras drogas¹⁰. Estos brotes epidémicos de sobredosis de GHB atendidos en nuestro Hospital, en el contexto de otros muchos casos visitados de forma esporádica traducen, indudablemente, un elevado consumo de GHB en nuestro medio como droga recreativa. Los riesgos de este consumo son también evidentes por la posibilidad de que el GHB induzca un coma profundo, depresión respiratoria y broncoaspiración en caso de vómitos. Los sanitarios, los políticos y la sociedad deben esforzarse en reducir la posibilidad de que los jóvenes se inicien en el consumo de drogas de abuso y si ya lo han hecho, deberían ponerse los medios necesarios para facilitar su deshabituación.

1- Espinosa G, Miró O, Nogué S, To-Figueras J, Sánchez M, Coll-Vinent B. Intoxicación por éxtasis líquido: estudio de 22 casos. *Med Clin* 2001; 117:56-8.

2- Miró O, Nogué S, Espinosa G, To-Figueras J, Sánchez M. Trends in illicit drug emergencies: the emerging role of gamma-hydroxybutyrate. *Clin Toxicol* 2002;40:129-35

3- Ramos J, Plaza J, Nogué S. Sobredosis por éxtasis líquido. *Jano* 2005; 1577:57-69.

4- Sanjurjo E, Montori E, Nogué S, Sánchez M, Munné P. Urgencias por cocaína: un problema emergente. *Med Clin (Barc)* 2006;126:616-9.

5- Sanjurjo E, Cámara M, Nogué S, Negro M, García S, To-Figueras J, et al. Urgencias por consumo de drogas de abuso: confrontación entre los datos clínicos y los analíticos. *Emergencias* 2005;17:26-31.

6- Amigó M, Nogué S, Gómez E, Sanjurjo E, Sánchez M, Puigurriquer J. Medida de la calidad asistencial que se ofrece a los pacientes con intoxicaciones agudas en el Servicio de Urgencias. *Emergencias* 2006;18:7-16.

7- Nogué S, Sanjurjo E, Espigol G, Miró O. Club-drugs: nuevos retos para los que trabajan en Urgencias. *Med Clin (Barc)* 2005;124:239.

8- Bilbao-Garay J, Hoyo-Jiménez JF, López-Jiménez M, Vinuesa-Sebastián M, Perianes-Matesanz J, Muñoz-Moreno P, et al. Intoxicación por clembuterol. Datos clínicos y analíticos de un brote epidémico en Móstoles, Madrid. *Rev Clin Esp* 1997;197:92-5.

9- Rodrigo MJ, Cruz MJ, García MD, Antó JM, Genover T, Morell F. Epidemic asthma in Barcelona: an evaluation of new strategies for the control of soybean dust emission. *Int Arch Allergy Immunol* 2004;134:158-64.

10- Villalbí JR, Brugal MT. Sobre la epidemia de heroína, su impacto, su contexto y las políticas sanitarias. *Med Clin (Barc)* 1999;112:736-7.

S. Nogué, M. Galicia, M. Amigó, Ò. Miró

Sección de Toxicología y Sección de Urgencias Medicina.

Área de Urgencias. Hospital Clínic. Barcelona.

Cuerpo extraño cervical: paciente afortunado

Sr. Director:

Las heridas cervicales penetrantes son una patología poco frecuente en urgencias y emergencias, con etiologías y presentaciones heterogéneas, y están fundamentalmente en relación con agresiones, accidentes o intentos de autolisis. Debido a la importancia vital, funcional y estética del cuello, hay que considerar cada situación en particular y actuar con la mayor rapidez posible¹, aunque en cualquier caso debe procurarse una adecuada inmovilización en bloque del cuello junto con el cuerpo extraño.

Varón de 25 años, que sufrió un accidente laboral, clavándosele una punta metálica de 7 cm en la parte izquierda de su cuello, a la altura de C5 (zona quirúrgica 2), la cual se introdujo en toda su longitud (Figura 1).

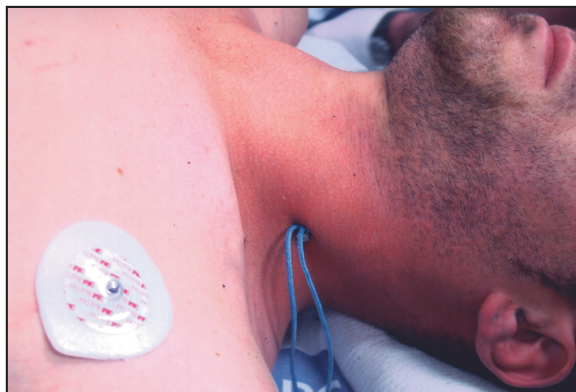


Figura 1. Aspecto del cuerpo extraño penetrante en la cara lateral izquierda del cuello.

En la evaluación inicial únicamente destacaba una leve molestia local, sin compromiso de la vía aérea, ventilación, vascular ni neurológico. El paciente fue trasladado por una ambulancia del 112 a nuestro Servicio de Urgencias^{2,3}, y se decidió no realizar inmovilización lateral del cuello por el riesgo de introducir más el clavo. Se realizó una conducción lenta con el fin de disminuir las aceleraciones/deceleraciones y las vibraciones.

Tras la reevaluación en Urgencias, el otorrinolaringólogo de guardia indicó cervicotomía urgente para la extracción del cuerpo extraño y la comprobación de daños. Para evitar desplazamientos del cuerpo extraño, no se realizó ninguna prueba de imagen, y el paciente fue llevado directamente al quirófano. La cirugía se llevó a cabo bajo anestesia general, con intubación orotraqueal, realizada por el anestesiólogo en el quirófano.

En la exploración quirúrgica se apreció indemnidad de todas las estructuras nobles cervicales, y se extrajo la punta sin complicaciones (Figuras 2 y 3). El paciente fue dado de alta a los 7 días, tras tratamiento antibiótico con ceftriaxona y clindamicina, sin presentar secuelas.

En el tratamiento de las lesiones penetrantes del cuello con un cuerpo extraño enclavado, existe riesgo evidente de que la retirada del mismo provoque lesiones secundarias, fundamentalmente de tipo vascular, nervioso o de la vía aérea. Es clásica la máxima de que el cuerpo extraño puede estar conteniendo una hemorragia, al servir éste de tapón del orificio vascular, la cual se ponga de manifiesto de forma dramática tras la extracción.

A partir del trabajo de Fogelman y Stewart publicado en 1956⁴, se adoptó como procedimiento estándar la exploración quirúrgica sistemática del cuello en las lesiones que interesaban el platismo, con una disminución de la morbimortalidad. Sin embargo, en la actualidad el tratamiento de este tipo de traumatismo penetrante presenta puntos de controversia, pues se ha visto que entre un 40 y un 50% de las exploraciones

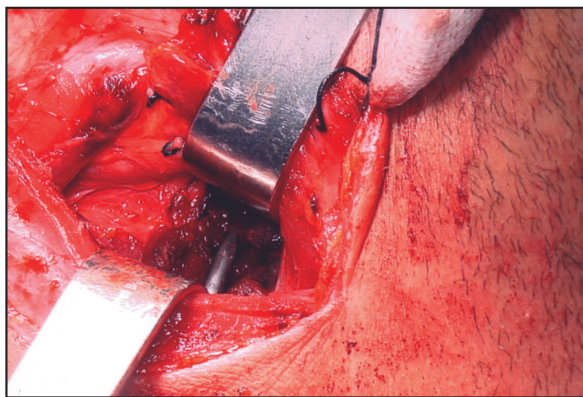


Figura 2. Cervicotomía lateral izquierda en la que se observa, en profundidad, el fragmento del cuerpo extraño.




Figura 3. Cuerpo extraño retirado de la lesión cervical.

quirúrgicas dan resultado negativo⁵, como ocurrió en nuestro caso. Si en base a criterios clínicos se decide no realizar intervención quirúrgica, el enfermo debería permanecer 24 horas en observación, según la guía clínica de la Asociación Española de Cirujanos⁶.

Si el cuerpo extraño enclavado está fijo (por ejemplo rejas, vallas, etc.) éste debe extraerse en cualquier caso con adecuado control de sus complicaciones, por lo que es frecuente el traslado al Hospital cortando el objeto y retirándolo en el quirófano⁷.

Hay autores que defienden que una exploración radiológica es imprescindible en toda herida de cuello⁸. Otros consideran, en cambio, que lo primordial es una adecuada exploración física, que nos orientará hacia una actitud conservadora, o quirúrgica⁹. Bell y cols. resaltan la aportación de la TC, que evita exploraciones innecesarias, y disminuye la morbilidad, aunque en este caso, al ser un objeto metálico, es probable que las interferencias radiológicas impidiesen la correcta valoración de las estructuras vecinas. Estos autores demuestran que en su centro, gracias a la aportación radiológica, sólo se operó a los pacientes con heridas profundas que realmente se beneficiaban de una cirugía, con un menor el número de intervenciones, y el consiguiente descenso de la morbi-mortalidad¹⁰.

La arteriografía es otra prueba complementaria de enorme utilidad, tanto en caso de extracción quirúrgica como, sobre todo, en tratamientos conservadores¹¹.

La mortalidad en este tipo de lesiones no es despreciable, y oscila entre el 3 y el 9%^{10,12}. También se describen complicaciones severas, tales como hemorragias, infartos cerebrales, hemiplejias, etc. Nuestro paciente, felizmente, sólo conserva la cicatriz de la cervicotomía.

1- Ferreira PC, Santa-Comba A, Barbosa RF, Rodrigues JM, Reis JC, Amaranje JM. Cervical impalement injury. *J Craniofac Surg* 2004;15:851-4.

2- O'Connor AE, Cooper J. Case of the month: Complete transection of the trachea and oesophagus in a 10 year old child: a difficult airway problem. *Emerg Med J* 2006;23:156-9.

- 3- Tallon JM, Ahmed JM, Sealy B. Airway management in penetrating neck trauma at a canadian tertiary trauma centre. *CJEM* 2007;9:101-4.
- 4- Fogelman MJ, Stewart RD. Penetrating wounds of the neck. *Am J Surg* 1956;91:581-96.
- 5- Demetriades D, Theodorou D, Cornwell E, Berne TV, Asensio J, Belzberg H, et al. Evaluation of penetrating injuries of the neck: prospective study of 223 patients. *World J Surg* 1997;21:41-7.
- 6- Jover Navalón JM, López Espadas F. *Cirugía del Paciente Politraumatizado*. Madrid, Arán Ediciones S.A.: 2001.
- 7- Rodríguez Gómez E. Cuerpo extraño cervical. Un caso insólito. *Acta Otorrinolaringol Esp* 2004;55:298-301.
- 8- Ozturk K, Keles B, Cenik Z, Yaman H. Penetrating zone II neck injury by broken windshield. *Int Wound J* 2006;3:63-6.
- 9- Insull P, Adams D, Segar A, Ng A, Civil I. Is exploration mandatory in penetrating zone II neck injuries?. *ANZ J Surg* 2007;77:261-4.
- 10- Bell RB, Osborn T, Dierks EJ, Potter BE, Long WB. Management of penetrating neck injuries: a new paradigm for civilian trauma. *J Oral Maxillofac Surg* 2007;65:691-705.
- 11- Demetriades D, Theodorou D, Cornwell E 3rd, Weaver F, Yellin A, Velmahos G, et al. Penetrating injuries of the neck in patients in stable condition. Physical examination, angiography, or color flow Doppler imaging. *Arch Surg* 1995;130:971-5.
- 12- Danic D, Prgomet D, Sekelj A, Jakovina K, Danic A. External laryngo-tracheal trauma. *Eur Arch Otorhinolaryngol* 2006;263:228-32.

J.L. Sánchez-Jara Sánchez*, **M.I. Martiño Díaz****,
N. Areso Nieva***, **G. Martín Hernández***,
J. Herrero Agustín*, **J. Gavilanes Plasencia***

Servicio de ORL. **Servicio de Urgencias. *Emergencias Sanitarias 112 Ávila. Complejo Hospitalario de Ávila.*