

Nota clínica

Traqueostomía percutánea de emergencia en un paciente politraumatizado

J. Málaga Gil*, R. Galván García*, J. F. Fernández Rodríguez**, C. Martín García*, J. Villegas del Ojo*, M. L. Mora Quintero*

*SERVICIO DE MEDICINA INTENSIVA. **SERVICIO DE URGENCIAS. HOSPITAL UNIVERSITARIO DE CANARIAS. LA LAGUNA. TENERIFE.

RESUMEN

El abordaje de la vía aérea difícil en situación de urgencia supone un reto continuo para los médicos que trabajan con pacientes críticos. La técnica de la traqueostomía percutánea mediante múltiples diladores de calibre progresivo fue descrita por Ciaglia en 1985. Desde entonces se han desarrollado nuevas variantes de las técnicas percutáneas por dilatación. Actualmente disponemos de procedimientos más sencillos, rápidos y con baja tasa de complicaciones, cuando son realizados por personal experimentado. Este hecho hace que las técnicas percutáneas actuales puedan plantearse, en determinadas situaciones, como alternativa a la cricotiroidotomía en el manejo de la vía aérea difícil en situación de urgencia, ofreciendo algunas ventajas sobre ésta. Presentamos un caso clínico que ilustra el abordaje de la vía aérea difícil en un paciente politraumatizado mediante la técnica de traqueostomía percutánea por dilatación en un solo paso con dilador de calibre progresivo con cubierta hidrofílica (Ciaglia Blue Rhino. Cook Critical Care®, Bloomington, EEUU).

Palabras clave: Traqueostomía percutánea de emergencia. Vía aérea difícil.

ABSTRACT

Emergency percutaneous tracheostomy in a polytraumatized patient

Approaching the difficult airway in an emergency situation represents a continuing challenge for physicians working with critical patients. The technique of percutaneous tracheostomy by means of multiple progressive-size dilators was described by Ciaglia in 1985. Since then, new variations have been developed in the percutaneous dilation techniques. At present we have available simpler and quicker procedures with a lower complication rate when they are carried out by experienced personnel. Because of this the current percutaneous techniques may be put forward, under certain circumstances, as an alternative to cricothyroidotomy in the emergency management of the difficult airway, providing some advantages over the latter. We present one case illustrating the approach to the difficult airway in a polytraumatized patient using the single-step dilation percutaneous tracheostomy technique with a progressive-size dilator with hydrophilic coating (Ciaglia Blue Rhino. Cook Critical Care®, Bloomington, USA).

Key Words: Emergency percutaneous tracheostomy. Difficult airway.

INTRODUCCIÓN

Podemos definir la vía aérea difícil como "aquella situación clínica en la que un médico entrenado experimenta dificultades para la ventilación con mascarilla, para la intubación traqueal o ambas"¹, estimándose una incidencia del 1-4% en la población general².

Las dificultades en el manejo de la vía aérea son una cau-

sa importante de morbi-mortalidad. En la práctica diaria podemos encontrarnos con la dramática situación del paciente que no podemos ventilar (ni siquiera con dispositivos supraglóticos tipo mascarilla laríngea, fast-track o combitube) ni intubar.

En el paciente crítico y en el paciente politraumatizado en concreto, necesitamos frecuentemente acceder a la vía aérea de forma urgente³, para conseguir una ventilación adecuada y proteger de una posible broncoaspiración.

Correspondencia: Javier Málaga Gil
Unidad de Cuidados Intensivos
Hospital Universitario de Canarias.
Ofra s/n. La Cuesta. 38320 La Laguna. Santa Cruz de Tenerife.
E-mail: javimalagagil@hotmail.com

Fecha de recepción: 1-6-2004
Fecha de aceptación: 5-10-2005



En el paciente no ventilable-no intubable debemos recurrir a técnicas alternativas como la ventilación transtraqueal con bolsa autohinchable⁴ o con ventilación jet⁵, que proporcionan un flujo de oxígeno directamente en tráquea pero que no permiten una ventilación óptima.

La cricotiroidotomía (quirúrgica o percutánea) es un procedimiento fácil y rápido, dada la accesibilidad de la membrana cricotiroidea, considerándose como técnica invasiva de elección en la actualidad. Como inconvenientes destacan la escasez de personal correctamente entrenado en la técnica⁶, el pequeño calibre de la cánula, la frecuente imposibilidad de insertar cánulas con neumotaponamiento, dificultad para la aspiración de secreciones y alteraciones glóticas y subglóticas, en ocasiones irreversibles.

La traqueotomía quirúrgica es una técnica relativamente compleja que requiere más tiempo⁷ y es realizada habitualmente por el médico especialista en Otorrinolaringología, por lo que no es de elección en situación de emergencia.

La traqueostomía percutánea por dilatación⁸ permite la inserción de una cánula de tamaño adecuado, con neumotaponamiento, que permite una ventilación convencional, tolerando altas presiones en la vía aérea. Las técnicas percutáneas actuales son fáciles, rápidas⁹ y seguras¹⁰ cuando son efectuadas por clínicos con experiencia^{11,12}, realizándose a la cabecera del paciente.

La difusión de estas técnicas en los últimos años en los servicios de Reanimación Postanestésica, Cuidados Intensivos y Urgencias hace que puedan plantearse como alternativa en el manejo de estas situaciones¹³.

CASO CLINICO

Varón de 24 años que ingresa en el Servicio de Urgencias tras sufrir accidente de tráfico (motocicleta) al colisionar frontalmente contra una farola, produciéndose un traumatismo cráneo-facial grave.

Fue atendido *in situ* por ambulancia medicalizada objetivándose depresión del nivel de conciencia, con Glasgow Coma Score (GCS) de 7. El paciente presentaba sangrado profuso por boca y fosas nasales. Aunque mantenía ventilación espontánea, ésta era ineficaz, constatándose saturación de oxígeno del 70% mediante pulsioximetría.

Se procedió a aislar la vía aérea mediante intubación orotraqueal convencional con laringoscopio, sin conseguirse tras varias tentativas, decidiéndose traslado al hospital de referencia.

A su llegada al Servicio de Urgencias, el paciente persistía hipoxémico a pesar de ventilación con mascarilla y balón autohinchable con altas concentraciones de oxígeno. Mantenía hipoventilación y presentaba aspiración evidente de sangre.

Además durante el traslado se deterioró neurológicamente hasta GCS de 4.

Se intentó nuevamente intubación orotraqueal, aunque resultó imposible, ya que no pudo visualizarse la glotis al presentar gran edema de partes blandas a nivel glossofaríngeo que producía una importante reducción del diámetro de la vía aérea a ese nivel, con dilaceración de tejidos y sangrado abundante.

Dado que el paciente presentaba una anatomía favorable que permitía identificar correctamente por palpación los cartílagos laringotraqueales, se decidió realizar traqueostomía percutánea de forma urgente.

Se colocó el paciente en decúbito supino manteniendo la alineación cervical con la cabeza en posición neutra y aplicando una suave tracción¹⁴. Durante el procedimiento un reanimador administró oxígeno al 100% mediante ventilación con mascarilla y balón autohinchable.

Para la realización de la traqueostomía se decidió emplear la técnica percutánea mediante dilatador único de calibre progresivo en forma de "cuerno de rinoceronte" con cubierta hidrofílica, utilizando para ello un set Ciaglia Blue Rhino (Cook Critical Care®, Bloomington, EEUU).

El procedimiento fue realizado en la misma sala de reanimación de Urgencias por un médico con experiencia en esta técnica y un ayudante. Tras procurarse un campo estéril se identificaron por palpación las distintas estructuras anatómicas de referencia (cartílagos laringotraqueales). Se realizó incisión transversal de 1,5 cm con bisturí a nivel del espacio entre el primer y segundo anillo traqueal. A continuación se procedió a acceder a la luz traqueal mediante técnica percutánea tipo Seldinger.

Para ello se puncionó a dicho nivel con una aguja hasta localizar la luz traqueal (aspiración de burbujas de aire) (Fig. 1, A). A través de la aguja se introdujo la guía metálica en J sobre la cual se montaron los dilatadores (Fig. 1, B). En un primer paso se insertó un dilatador de 14F y a continuación un segundo dilatador de calibre progresivo, convenientemente lubricado, mediante el cual, en un solo paso, se consiguió la dilatación completa (Fig. 1, C) para posteriormente colocar una cánula de traqueostomía del nº 8 con balón, montada sobre un dilatador (Fig. 1, D y Fig. 2). Se comprobó la correcta posición de la cánula mediante auscultación y radiografía de tórax. El procedimiento se completó en aproximadamente 70 segundos sin incidencias. Tras conexión a un respirador convencional de alta presión, mejoró la oxigenación a expensas de utilizar oxígeno al 100% y niveles altos de PEEP.

El manejo posterior del paciente se realizó según protocolo de atención al paciente politraumatizado, precisando monitorización invasiva de la presión intracraneal e ingreso en la Unidad de Cuidados Intensivos donde evolucionó favorablemente de sus lesiones, permaneciendo en dicha unidad un total de 28

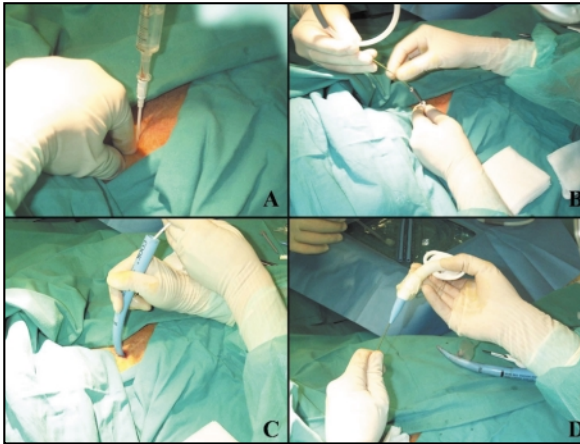


Figura 1. Secuencia de acceso a la vía aérea por técnica percutánea tipo Seldinger, dilatación e introducción de la cánula de traqueostomía (ver texto).

días. Su evolución en planta de hospitalización fue favorable. El paciente pudo excanularse sin incidencias en el día 37 de ingreso hospitalario, sin alteraciones en la fonación secundarias. Se procedió al alta domiciliaria tras 42 días de ingreso persistiendo cierta disfagia a líquidos así como una hemiparesia izquierda ligera con hemihipoestesia como secuela neurológica.

DISCUSIÓN

En el caso que presentamos, se realizó un acceso de emergencia a la vía aérea mediante una técnica de traqueostomía percutánea con dilatación en un único paso que permitió,

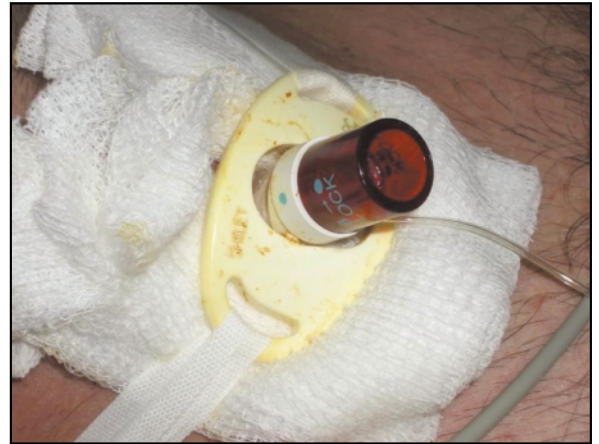

Figura 2. Cánula de traqueostomía del nº 8 con cánula interna y sistema de fijación.

de manera rápida y sin complicaciones, la inserción de una cánula con neumotaponamiento de tamaño adecuado en posición traqueal que facilitó una ventilación óptima del paciente.

Las técnicas actuales de traqueostomía percutánea pueden ser una alternativa en el manejo de la vía aérea difícil en situación de emergencia, ofreciendo ventajas sobre la cricotirotomía o la traqueostomía quirúrgica, cuando son realizadas por médicos con experiencia y en casos seleccionados, esto es anatómicamente favorables.

Dado que el aprendizaje de estas técnicas es de utilidad para el personal de las unidades de críticos, creemos que deberían incluirse en los distintos cursos y actividades formativas de atención al paciente crítico (FCCS, ATLS, RCP avanzada...).

BIBLIOGRAFÍA

- 1- Caplan RA, Benumof JL, Berry FA. Practice guidelines for management of difficult airway. A report by the American Society of Anesthesiologists Task Force on Management of the Difficult Airway. *Anesthesiology* 1993;78:597-602.
- 2- Rocke DA, Murray WB, Rout CC, Gouws E. Relative risk analysis of factors associated with difficult intubation in obstetric anesthesia. *Anesthesiology* 1992;77:67-73.
- 3- Biarge Ruiz N, Siles Suárez L. Manejo prehospitalario de la vía aérea en el paciente politraumatizado. *Emergencias* 1999;11:47-53.
- 4- Gaufberg SV, Workman TP. New needle cricothyroidotomy setup. *Am J Emerg Med* 2004;22:37-9.
- 5- Patel RG. Percutaneous Transtracheal Jet Ventilation. A safe, quick and temporary way to provide oxygenation and ventilation when conventional methods are unsuccessful. *Chest* 1999;116:1689-94.
- 6- García Castro A, González Varela A, Herrero Negueruela A. Nuevo modelo para la práctica de cricotirotomía de urgencia. *Emergencias* 2004;16:103-8.
- 7- Freeman BD, Isabella K, Lin N, Buchman TG. A Meta-analysis of prospective trials comparing percutaneous and surgical tracheostomy in critically ill patients. *Chest* 2000;118:1412-8.
- 8- Ciaglia P, Firsching R, Syniec C. Elective percutaneous dilational tracheostomy: a new simple bedside procedure; preliminary report. *Chest* 1985;87:715-9.
- 9- Johnson JL, Cheatham ML, Sagraves SG, Block EF, Nelson LD. Percutaneous dilational tracheostomy: a comparison of single versus multiple dilator techniques. *Critical Care Medicine* 2001;29:1251-4.
- 10- Byhahn C, Wilke HJ, Halbig S, Lischke V, Westphal K. Percutaneous tracheostomy: Ciaglia Blue Rhino versus the basic Ciaglia technique of percutaneous dilational tracheostomy. *Anesthesia Analgesia* 2000;91:882-6.
- 11- Marx WH, Ciaglia P, Graniero KD. Some important details in the technique of percutaneous dilational tracheostomy via the modified Seldinger technique. *Chest* 1996;110:762-6.
- 12- Serrano N, Mora ML. Another important detail of percutaneous dilational technique. *Chest* 1997;111:1145.
- 13- Dob DP, McLure HA, Sony N. Failed intubation and emergency percutaneous tracheostomy. *Anaesthesia* 1998;53:72-4.
- 14- Mayberry JC, Wu IC, Goldman RK, Chesnut RM. Cervical spine clearance and neck extension during percutaneous tracheostomy in trauma patients. *Critical Care Medicine* 2000;28:3436-40.