



Cuerpo extraño intracraneal

J. Serantes Pombo, A. Castro Otero, MT. García Sanz, N. Lafuente Acuña, R. Barreiro Paz

HOSPITAL COMARCAL DO SALNÉS. SERVICIO DE URGENCIAS. PONTEVEDRA.

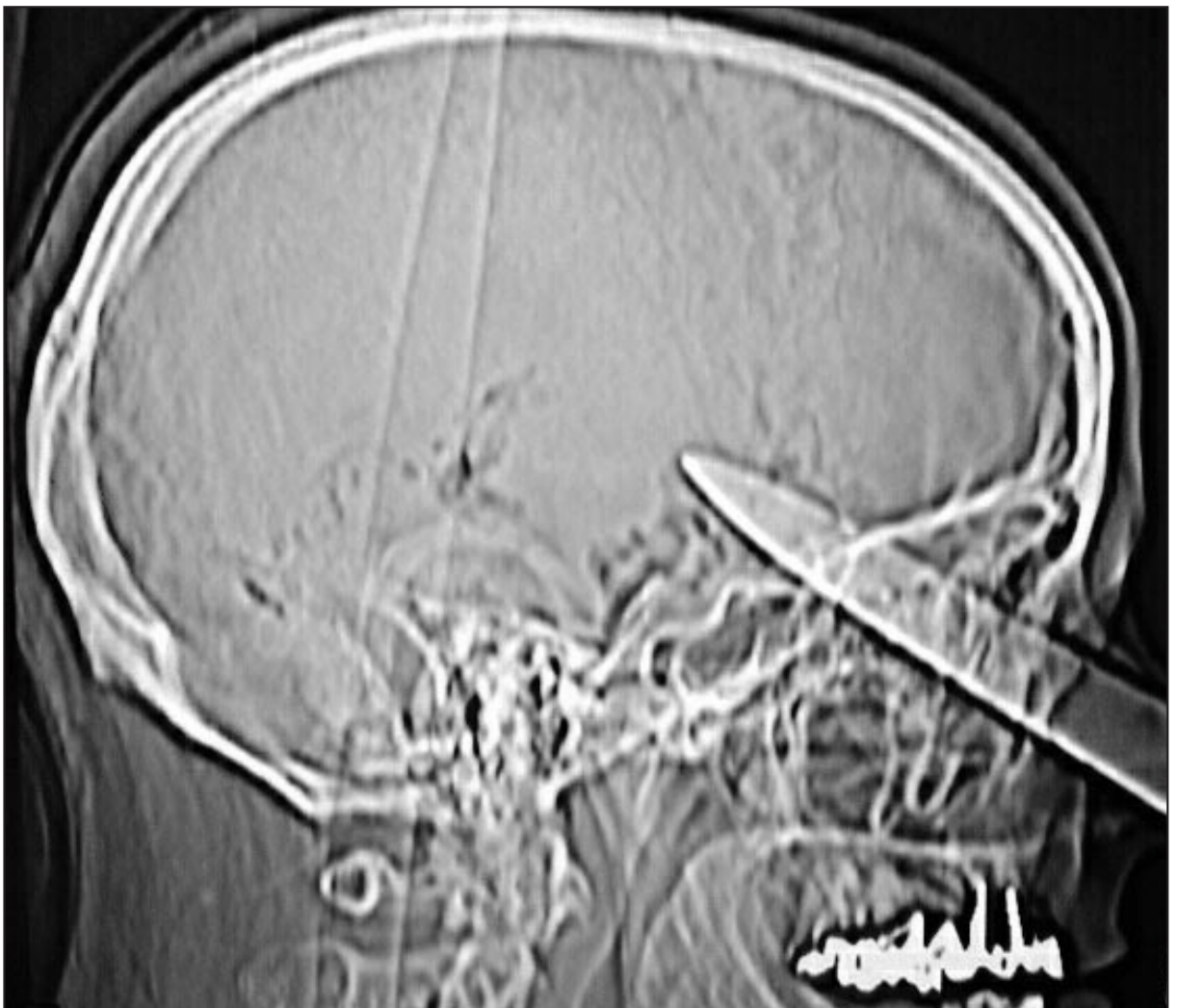


Figura 1.

Correspondencia: M. Teresa García
C/ Rúa Vilaboa nº2, 11ºG.
36611 Vilagarcía de Arousa (Pontevedra)
E-mail: maite-garcía@wanadoo.es.

Fecha de recepción: 27-1-2003
Fecha de aceptación: 4-2-2003

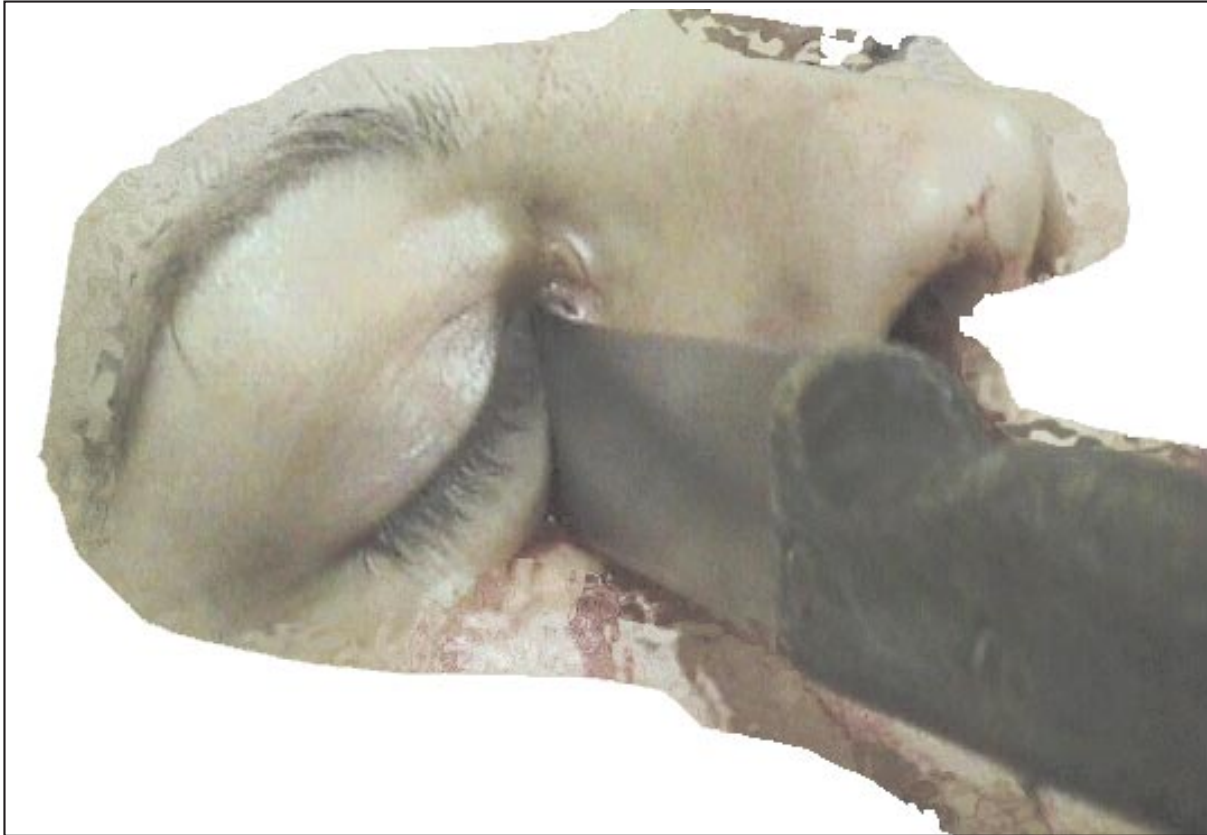

Figura 2.

Mujer de 42 años de edad sin antecedentes médico-quirúrgicos de interés que acude a nuestro Servicio de Urgencias por su propio pie, como consecuencia de un accidente casual sufrido en su domicilio, portando cuerpo extraño (cuchillo de cocina) en área orbitaria interna derecha. En la exploración física destaca: TA 150/90, FC 68.

Consciente y orientada, cuerpo extraño penetrante en área nasal de órbita derecha sin afectación del globo ocular. La exploración neurológica fue normal.

Se realizó analítica de sangre con resultado de hemograma, bioquímica y coagulación dentro de límites normales. Una TC craneal sin contraste objetivó cuerpo extraño (cuchi-

llo) en cerebro con entrada por cavidad orbitaria derecha, casi aparente integridad del globo ocular y nervio óptico. En su trayecto, rotura de lámina papirácea, techo orbitario y pared lateral y techo del seno esfenoidal derecho, situándose el extremo distal a aproximadamente 7 cm del hueso frontal, próximo al asta frontal del ventrículo lateral izquierdo. Marcado neumoencéfalo. Se traslada al Complejo Hospitalario de Santiago de Compostela para tratamiento definitivo en el Servicio de Neurocirugía, quedando después de la intervención quirúrgica una fístula de drenaje de LCR con resolución espontánea.

Actualmente la paciente presenta disminución de la agudeza olfativa.