



Revisión

Drenaje pericárdico en emergencia extrahospitalaria

R. Castejón Huete*, J. Cabo Salvador**, J.C. Medina Álvarez*

*SAMUR-PROTECCIÓN CIVIL. **SERVICIO DE CIRUGÍA CARDIOVASCULAR. HOSPITAL INFANTIL "LA PAZ". MADRID.

RESUMEN

El incremento de los traumatismos cardíacos en la actualidad hace necesario un diagnóstico precoz y un conocimiento de los mecanismos fisiopatológicos que causan la muerte. La localización de la lesión cardíaca más frecuente es la del ventrículo derecho seguido por el izquierdo. La supervivencia de estos pacientes está en relación con la intensidad y localización de la lesión. Las técnicas de drenaje pericárdico realizadas en la actualidad son: la pericardiocentesis paraxifoidea o subxifoidea, de amplia aplicación sobre todo en la medicina extrahospitalaria, la ventana pericárdica subxifoidea, y la toracotomía de emergencia, muy desarrollada en hospitales anglosajones desde los años 60 y recientemente incorporada a la emergencia extrahospitalaria. La supervivencia de los traumatismos cardíacos se relaciona con el mecanismo lesional (arma de fuego vs arma blanca), localización lesional (lesiones torácicas exanguinantes vs cardíacas) y presencia de signos vitales. Se resalta la importancia del drenaje precoz del taponamiento cardíaco.

Palabras clave: Traumatismo cardíaco. Drenaje pericárdico.

INTRODUCCIÓN

La incidencia creciente de los traumatismos del tórax, tanto abiertos como cerrados, a consecuencia de accidentes y de violencia constituyen un grave problema de salud pública en los países occidentales. Aunque las heridas cardíacas no son frecuentes en nuestro medio, la mortalidad de los pacientes que llegan a ingresar en los servicios de urgencia es muy alta.

Ya Griswold¹, en 1942, describe los dos mecanismos fisiopatológicos que causan la muerte tras un traumatismo cardíaco:

- Taponamiento cardíaco que conduce a un shock cardiogénico
- Hemorragia importante a cavidad pleural que origina un shock hipovolémico

ABSTRACT

Drainage pericardial in prehospital emergency

Increase in cardiac trauma in the past years leads to the importance in early diagnosis and understanding of physiopathologic mechanisms causing death. Cardiac injury is most frequent in the right ventricle followed by the left ventricle. Patient survival depends on the severity and location of injury. Actual techniques of pericardial drainage are: paraxiphoid or subxiphoid pericardiocentesis, mainly used in prehospital emergency, pericardial window approach and emergency thoracotomy developed in anglosaxon hospitals in the sixties and recently applied to prehospital emergency. Survival in cardiac trauma depends on the mechanism of cardiac injury (gun shot vs stab wound), extension of the injury (general thoracic vs only cardiac) and presence of vital signs at arrival. As conclusion we emphasize the importance of early drainage of large pericardial effusions to relieve tamponade.

Key Words: Cardiac trauma. Drainage pericardial.

El objeto de este artículo es la revisión de las técnicas de drenaje pericárdico que normalmente se realizan en situaciones de emergencia en presencia de taponamiento cardíaco.

El taponamiento cardíaco es el resultado de la compresión del corazón por acumulación de líquido en el saco pericárdico que conlleva a una alteración en el llenado de las cavidades cardíacas durante la diástole, lo cual da lugar a una disminución del gasto cardíaco y de la presión arterial en un grado variable, desde una ligera inestabilidad hemodinámica hasta un cuadro grave de shock cardiogénico o de disociación electromecánica.

Dentro de las causas de origen médico que pueden provocar un taponamiento cardíaco (Tabla 1), la neoplásica es la

Correspondencia: Dr. Rafael Castejón Huete. C/ Miralpardo 10
Urb. Los Peñascales. 28250 Torrelozanos. Madrid.
E-mail: r.caste@ya.com

Fecha de recepción: 23-10-2002

Fecha de aceptación: 18-12-2002

TABLA 1. Etiología del taponamiento cardíaco

Etiología médica	Etiología traumática
Neoplásica	Traumatismo cerrado
Urémica	- Accidentes de tráfico
Infeciosa	- Atropellos
Disección de aorta	Traumatismo abierto
Rotura cardíaca en IAM	- Arma blanca
Rotura de aneurisma ventricular	- Arma de fuego
Postcardiotomía/Postradiación	- Accidental
Enfermedades del tejido conectivo	
Idiopática	

TABLA 2. Diagnóstico clínico del taponamiento cardíaco

Localización de lesión penetrante torácica	
<i>Triada de Beck I</i>	
- P.V.C. Aumentada =	INGURGITACIÓN YUGULAR
- T.A. Disminuida	P.C.R.
- Ruidos cardíacos apagados =	NECESARIO 200 ml
<i>Signo de Kussmaul</i>	
<i>Pulso Paradójico</i>	= INESPECÍFICO. Aparece también en:
- BNPC	
- TEP	
- Derrame pleural	
- Disfunción grave ventricular	
- Constricción pericárdica	

más frecuente en el ámbito hospitalario. Sin embargo, en el ámbito extrahospitalario las más frecuentes son la disección de aorta y la rotura cardíaca secundaria a un Infarto Agudo de Miocardio (IAM). Dentro de las causas de origen traumático, las penetrantes están cobrando cada día mayor importancia, dada la mayor prevalencia de las agresiones por arma blanca o arma de fuego.

En cuanto al diagnóstico en el medio extrahospitalario, éste se basa fundamentalmente en los hallazgos clínicos (Tabla 2). En el ámbito hospitalario, la ecocardiografía es el procedimiento de diagnóstico por excelencia, basándose en la cuantificación de la cantidad de líquido acumulado en el pericardio y el colapso de las cavidades auriculares y ventriculares. La tomografía axial computarizada (TAC) y la resonancia magnética nuclear (RMN) están fuera de lugar en el diagnóstico de emergencia del taponamiento cardíaco traumático de-

bido al tiempo necesario para su realización, a pesar de ser pruebas de alta sensibilidad. Asimismo, la radiología de tórax es bastante inespecífica en las lesiones agudas cardíacas, siendo de poca ayuda en la urgencia hospitalaria a menos que aparezca aire intrapericárdico.

La electrocardiografía puede ayudarnos a afianzar nuestro diagnóstico clínico extrahospitalario con cambios inespecíficos en el segmento ST y onda T picuda, que nos revelan irritación pericárdica o isquemia.

El diagnóstico clínico (Tabla 2) se basa en primer lugar en la localización de la lesión penetrante en el caso de que sea de origen traumático y penetrante. En los centros de politrauma² consideran portador de una lesión cardíaca, mientras no se demuestre lo contrario, a todo paciente con signos de shock y con herida penetrante en tórax localizada entre la línea medioclavicular derecha y axilar anterior izquierda, por debajo de las clavículas y por encima de los rebordes costales.

Según la tríada de Beck, la ingurgitación yugular y la hipotensión arterial son los dos datos más orientativos³. Los ruidos cardíacos apagados constituyen un signo que raramente se encuentra⁴ debido, en primer lugar, a que precisa gran cantidad de líquido para que se presente, y en segundo lugar, a que cuando la acumulación de líquido es aguda, la capacidad de distensión pericárdica es muy baja y con apenas 100 ml de líquido se produce el taponamiento.

El signo de Kussmaul (aumento de la distensión de las yugulares durante la inspiración) y el pulso paradójico (descenso de la presión sistólica de más de 10 mm Hg durante la inspiración espontánea normal) pueden estar también presentes, siendo este último bastante inespecífico, ya que puede aparecer en otras patologías de origen respiratorio.

LOCALIZACIÓN DE LAS LESIONES PENETRANTES CARDÍACAS

Según distintos autores de la literatura anglosajona^{5,7}, la localización de lesión penetrante más frecuente es el ventrículo derecho (50%), seguido del ventrículo izquierdo (30-40%) y lesiones auriculares, tanto derecha como izquierda, con una frecuencia del 13-27% (Figura 1).

Otro factor a tener en cuenta es el número de trayectos causados por el arma blanca o de fuego. En el estudio realizado por Rhee⁶ de 212 heridas penetrantes cardíacas, el 61% fueron únicas y el 39% múltiples. Este dato será de vital importancia a la hora de establecer la supervivencia de los pacientes.

La Asociación Americana de Cirugía del Trauma⁸ clasi-



TABLA 3. Organ Injury Scaling (OIS) de la American Association for the Surgery of Trauma (AAST): escala de lesiones cardíacas

Grado	Descripción de la lesión
I	<ul style="list-style-type: none"> Traumatismo cardíaco cerrado con anomalías ECG menores Herida pericárdica cerrada o penetrante sin lesión cardíaca, taponamiento cardíaco o hernia cardíaca
II	<ul style="list-style-type: none"> Traumatismo cardíaco cerrado con bloqueo cardíaco o cambios isquémicos sin insuficiencia cardíaca Herida miocárdica tangencial penetrante que llegó hasta el endocardio, sin traspasarlo y sin taponamiento
III	<ul style="list-style-type: none"> Traumatismo cardíaco cerrado con contracciones ventriculares mantenidas o multifocales Traumatismo cardíaco cerrado o penetrante con rotura septal, insuficiencia valvular pulmonar o tricuspídea, disfunción del músculo papilar u oclusión arterial coronaria distal sin insuficiencia cardíaca Desgarro pericárdico cerrado con hernia cardíaca Lesión cardíaca cerrada con insuficiencia cardíaca Herida miocárdica tangencial penetrante que llegó hasta el endocardio, sin traspasarlo y con taponamiento
IV	<ul style="list-style-type: none"> Traumatismo cardíaco cerrado o penetrante con rotura septal, insuficiencia valvular pulmonar o tricuspídea, disfunción del músculo papilar u oclusión arterial coronaria distal que producen insuficiencia cardíaca Traumatismo cardíaco cerrado o penetrante con insuficiencia de las válvulas aórtica o mitral Traumatismo cardíaco cerrado o penetrante de ventrículo derecho, aurícula derecha o izquierda
V	<ul style="list-style-type: none"> Traumatismo cardíaco cerrado o penetrante con oclusión arterial coronaria proximal Perforación cerrada o penetrante del ventrículo izquierdo Herida estrellada con pérdida mayor del 50% de tejido de ventrículo izquierdo, aurícula derecha o izquierda
VI	<ul style="list-style-type: none"> Arrancamiento cerrado del corazón Herida penetrante que produjo pérdida superior al 50% de tejido de una cavidad.

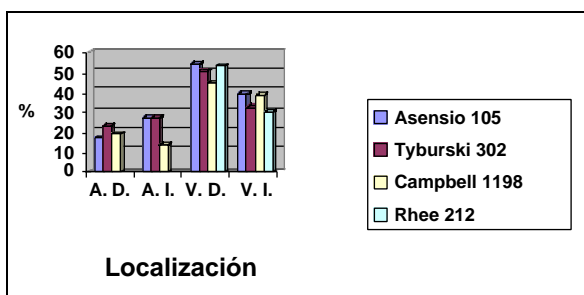


Figura 1. Localización de lesiones cardíacas.

fica los traumatismos cardíacos según su intensidad y su localización (Tabla 3). En los 2 primeros estadios, el paciente puede permanecer estable sin aparecer signos de insuficiencia cardíaca. No se objetiva taponamiento cardíaco en ningún momento. En el estadio III aparece el taponamiento cardíaco o signos de disfunción miocárdica. En el estadio IV, aparece una insuficiencia cardíaca aguda grave a consecuencia de roturas septales, insuficiencias valvulares, etc.,

así como en el traumatismo cardíaco franco del ventrículo derecho y de ambas aurículas. En el grado V la gravedad del traumatismo penetrante es mayor ya que se ve afectado el ventrículo izquierdo, incluyendo también las lesiones que afectan a la vascularización arterial coronaria en las proximidades del ostium coronario. Finalmente, el estadio VI incluye las lesiones cardíacas claramente incompatibles con la vida.

Ante esta gama de lesiones cardíacas, el enfermo puede encontrarse en dos situaciones clínicas:

- En parada cardiorrespiratoria, en la que el paciente requiere maniobras de resucitación, no encontrando respuesta en las lesiones del estadio VI o reversión de las lesiones de estadio III al V si se aplican las medidas terapéuticas adecuadas.

- Paciente inestable hemodinámicamente que precisa una estabilización cuando se realiza la valoración secundaria extrahospitalaria, hallándose en estadios entre II y V.

El objetivo de este artículo es describir los métodos terapéuticos de descompresión pericárdica como tratamiento del taponamiento cardíaco.

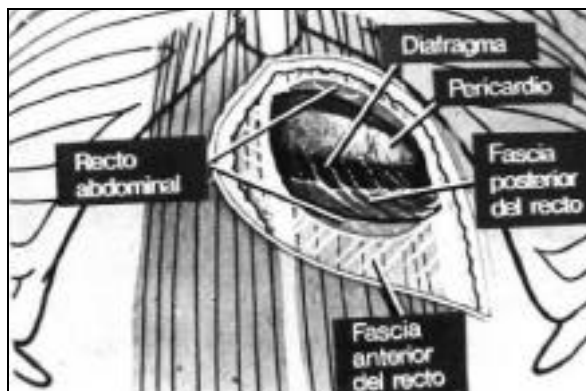


Figura 2. Ventana pericárdica.

TÉCNICAS DE DRENAJE PERICÁRDICO

Pericardiocentesis paraxifoidea o subxifoidea

Aparece en primer lugar en el arsenal terapéutico ya que está disponible en cualquier medio, pero sus resultados son limitados, sobre todo en emergencias.

Esta técnica, descrita por Blalock⁹, se desarrolló durante la 2ª Guerra Mundial. Se convirtió en el tratamiento de elección de muchas lesiones cardíacas durante esta contienda. Se lleva a cabo con aguja (normalmente de calibre 18 "gauge") conectada a una llave de 3 pasos y a una jeringa de 20 cc. Puede realizarse con vigilancia electrocardiográfica conectando la aguja de punción a la derivación V5. De esta forma observamos una deflexión del complejo QRS cuando contactamos con el ventrículo derecho. Se introduce la aguja orientada hacia el hombro izquierdo o punta de escápula izquierda con una angulación de 45°. Durante la introducción se debe mantener presión negativa intermitente en el émbolo de la jeringa.

Se han utilizado múltiples variantes de esta técnica, colocando un "pigtail"¹⁰ con la técnica de Seldinger cuando se quiere mantener un drenaje continuo, o abordajes intercostales guiados por ecografía bidimensional.

Aunque esta técnica es la realizada por la mayoría de los autores, hay otros como Wilson¹¹ que orientan la aguja hacia la punta de la escápula derecha. La aguja tiende a quedar paralela al borde lateral del corazón derecho, con menos probabilidades de lesionar la arteria coronaria descendente anterior o el miocardio.

Ventana pericárdica subxifoidea

Técnica descrita por Dominique-Jean Larrey¹² en 1810, un cirujano militar de las tropas napoleónicas. Se ha utilizado durante muchos años tanto con fines diagnósticos como tera-

péuticos. El drenaje, que tiene un efecto beneficioso para el tratamiento del taponamiento, puede ser contraproducente en presencia de hemorragia activa si no existe la posibilidad de realizar una toracotomía inmediata.

Para la creación de una ventana pericárdica subxifoidea¹³ se efectúa una incisión sobre el apéndice xifoideo de 10 cm en dirección caudal. Se separa y se disecciona el apéndice xifoideo de las fibras de inserción del músculo recto anterior del abdomen, sujetándolo con una pinza y desplazándolo en sentido cefálico. Desplazando el tejido adiposo por debajo del apéndice y con disección roma se accede al pericardio que se sujeta con una pinza de Allis. Se realiza una incisión de 1 cm sobre el pericardio con cuidado de no lesionar el epicardio (Figura 2).

TORACOTOMÍA DE EMERGENCIA

La toracotomía de emergencia tiene un largo historial que se remonta a finales del siglo pasado, existiendo numerosos trabajos tanto en el ámbito hospitalario como en el prehospitalario.

El primer informe documentado de tratamiento quirúrgico de una herida cardíaca fue realizado por Rehn¹⁴ en 1896 en Munich, dando 3 puntos de sutura a una herida por arma blanca en ventrículo derecho de 1,5 cm. El caso de Rehn presentó una supervivencia de al menos 10 años después de haber efectuado la operación.

Con posterioridad han existido otras descripciones de autores anglosajones¹⁵ hasta nuestros tiempos en que se ha demostrado un amplio espectro de resultados dependiendo del mecanismo lesional, tratamiento prehospitalario y variedad de la presentación¹⁶.

La toracotomía de emergencia, como hoy se conoce, fue propuesta por Beall¹⁷ en la década de los 60 como paso esencial en el tratamiento de resucitación de pacientes que habían padecido un trauma torácico. Después de un período entusiasta de la toracotomía de emergencia donde las contraindicaciones eran casi inexistentes, los malos resultados encontrados en la mayor parte de las series^{2,18,19} dieron lugar a cierta controversia.

La vía de abordaje habitual de las toracotomías de emergencia es la anterolateral izquierda en el 4º ó 5º espacio intercostal. Hay otros autores que prefieren una estemotomía media o toracotomía bilateral.

El primer paso tras establecer las prioridades de asegurar la permeabilidad de la vía aérea ("A") y una correcta ventilación/oxigenación ("B"), una vez realizada la toracotomía, es controlar las fugas de aire o las hemorragias importantes del pulmón, mediante la compresión manual o pinzado del hilio pulmonar. Con posterioridad realizamos oclusión digital de la aorta torácica descendente contra los cuerpos verte-

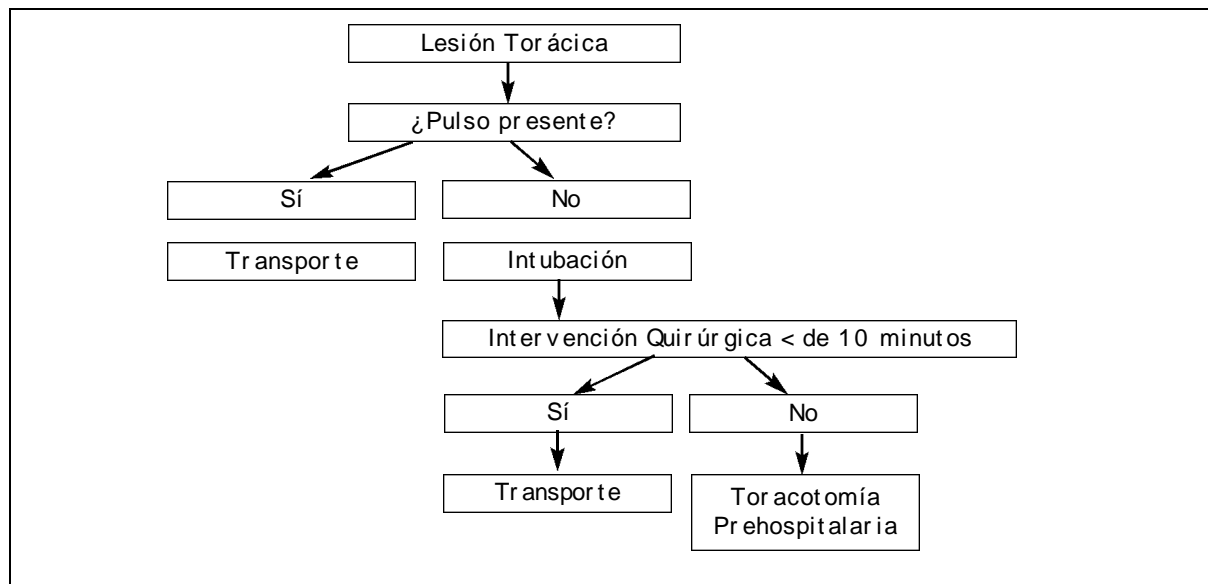


Figura 3. Decisión de toracotomía prehospitalaria.

brales. Esta maniobra nos permite mantener y valorar la volemia del paciente con el objeto de obtener una perfusión cerebral y coronaria adecuada en caso de hemorragia activa. Posteriormente se coloca un "clamp" vascular.

El siguiente paso es el abordaje del pericardio abriéndolo con una incisión vertical, en paralelo al nervio frénico izquierdo y anterior a él. La apertura del saco pericárdico se realiza tomando como límite superior la arteria pulmonar y como límite inferior el diafragma.

En este punto nos podemos encontrar con 3 situaciones:

- Herida cardíaca o de los vasos intrapericárdicos
- Aire en las arterias coronarias
- No se identifican lesiones intrapericárdicas, siendo preciso descartar hemotórax o neumotórax del lado contralateral, pudiendo acceder a través de la pleura mediastínica.

Tras la apertura del pericardio entre 2 pinzas, el control digital de la herida es indispensable. El tratamiento definitivo de estas lesiones requiere una cardiografía respetando las arterias coronarias para que no queden incluidas en la sutura. Si las lesiones son de gran tamaño, el taponamiento con el globo de una sonda de Foley puede detener momentáneamente la hemorragia para permitir la ejecución de la cardiografía. Las lesiones auriculares se pueden controlar de forma temporal con "clamp" de Satinsky o de Cooley.

Otra maniobra que se puede realizar en estos pacientes es el masaje cardíaco abierto y la desfibrilación interna con 20 a 50 julios.

Estas maniobras permiten salvar al 10% de todos los casos de lesiones cardíacas penetrantes. Se han descrito las va-

riables que afectan al pronóstico de las heridas cardíacas penetrantes como son: heridas por arma blanca vs arma de fuego²⁰, la presencia o no de signos vitales en el lugar del suceso o a la llegada a urgencias⁵, tiempo que transcurre desde que aparece la parada cardiorrespiratoria hasta que se realiza la toracotomía^{21,22}, presencia de taponamiento cardíaco^{3,5,22} y la presencia de otras lesiones asociadas de grandes vasos²³.

Rhee y Acosta²⁰ publican los factores pronósticos hallados en un estudio multicéntrico retrospectivo realizado en hospitales de EE UU durante los últimos 25 años. La importancia de este estudio radica en la gran cantidad de casos (4.620 toracotomías de emergencia), en el que se describe una supervivencia total del 7,4% al alta hospitalaria con un estado neurológico aceptable del 92,4%. Los factores pronósticos de supervivencia fueron:

- El mecanismo lesional, siendo más favorables las heridas cardíacas penetrantes que las no penetrantes (8,8% vs 1,4%), y dentro de las primeras por arma blanca en comparación con arma de fuego (16,8% vs 4,3%).
- En segundo lugar, la localización de la lesión principal: el pronóstico mejoraba en las lesiones puramente cardíacas (19,4%) y empeoraba cuando la localización de la lesión principal era torácica (10,7%) o abdominal (4,5%).
- En último lugar, la presencia de signos vitales a la llegada al hospital es un factor concluyente para la supervivencia hospitalaria (11,5% vs 2,6%).

La mayor parte de las publicaciones sobre este tema se han desarrollado en el ámbito hospitalario, siendo EEUU²⁰ y Sudáfrica^{22,24} los países con mayor número de publicaciones por sus altos índices de violencia. En cambio, existen menos

referencias bibliográficas en Europa^{25,26}, quizá por la menor permisividad con la tenencia de armas.

La primera toracotomía de emergencia prehospitalaria documentada fue realizada en 1988²⁷ en Houston en un paciente de 30 años con herida por arma blanca en hemitórax izquierdo sin pulso central palpable. Presentaba hemotórax de 2 litros con integridad pericárdica y cardíaca, siendo el origen de dicho hemotórax una lesión proximal de la vena pulmonar izquierda. El médico que realizó la toracotomía anterolateral izquierda se limitó a comprimir digitalmente la aorta torácica descendente. El paciente recuperó pulso carotídeo tras la infusión de 2 litros de solución cristaloide. El paciente fue dado de alta a los 21 días sin afectación neurológica.

Posteriormente, en 1998, Craig en Europa²⁸ realiza la primera toracotomía prehospitalaria por herida por arma blanca. El paciente presentaba una herida de 2 cm en ventrículo derecho con un taponamiento pericárdico añadido. Tras la apertura del pericardio y realizar masaje cardíaco interno el corazón comenzó a fibrilar, siendo preciso la desfibrilación externa. Durante el traslado al hospital el paciente tuvo que ser sedado ya que comenzó a mover las extremidades. El paciente fue dado de alta a los 11 días sin lesión neurológica.

Más tarde Coast²⁹, perteneciente al mismo grupo que Craig, "London Helicopter Emergency Medical Service", pre-

senta un estudio de 39 casos de toracotomía prehospitalaria con una supervivencia del 10%. Desde 1998 el "London Helicopter Emergency Medical Service" viene siguiendo un programa de toracotomía prehospitalaria cuyo algoritmo viene reflejado en la Figura 3.

De este algoritmo se deduce como conclusión que la decisión de toracotomía prehospitalaria viene dada por la ausencia de pulso central y en segundo lugar por el hecho de encontrarse a más de 10' de un centro donde se pueda llevar a cabo una toracotomía de emergencia hospitalaria.

CONCLUSIONES

El drenaje precoz de un taponamiento cardíaco en el paciente traumatizado es una maniobra de primordial importancia para la evolución del paciente. Esto obliga a todos los médicos que atendemos estas emergencias a conocer y tener un entrenamiento adecuado, tanto para reconocer dichos síntomas como para la realización de una actuación adecuada y el dominio de las diferentes técnicas. La elección de la técnica de drenaje pericárdico de mayor utilidad hace necesaria la colaboración de las diferentes especialidades médico-quirúrgicas implicadas en este tipo de emergencias.

BIBLIOGRAFÍA

- 1- Griswold A, Maguire CH. Penetrating wounds of the Heart and pericardium. *Surg Gynecol Obstet* 1942;74:406-18.
- 2- Feliciano DV, Bitondo CG, Cruse PA. Liberal use of emergency center thoracotomy. *Am J Surg* 1986;152:654-9.
- 3- Asensio JA, Berne JD, Demetriades D, Chan L, Murray J, Falabella A, et al. One hundred five penetrating cardiac injuries: a 2-year prospective evaluation. *J Trauma* 1998;44:1073-82.
- 4- Crawford R, Kasen H, Bleetmen A. Traumatic pericardial tamponade: relearning old lessons. *J Accid Emerg Med* 1997;14:252-7.
- 5- Tyburski JG, Astra L, Wilson RF, Dente C, Steffes C. Factors affecting prognosis with penetrating wounds of the heart. *J Trauma* 2000 Apr;48:587-90.
- 6- Rhee PM, Foy H, Kaufmann C, Areola C, Boyle E, Maier RV, et al. Penetrating cardiac injuries: a population-based study. *J Trauma* 1998;45:366-70.
- 7- Campbell NC, Thomson SR, Muckart DJJ, Meumann CM, Van Middelkoop I, Botha JBC. Review of 1198 cases of penetrating cardiac trauma. *Br J Surg* 1997;84:1737-40.
- 8- Moore EE, Malangoni MA, Cogbill TH. Organ injury scaling IV: Thoracic, vascular, lung, cardiac and diaphragm. *J Trauma* 1994;36:229-300.
- 9- Blalock A, Ravitch MM. A consideration of the nonoperative treatment of cardiac tamponade resulting from wounds of the heart. *Surgery* 1943;14:157-62.
- 10- Kopecky SL, Callahan JA, Tajik AJ, Seward JB. Percutaneous pericardial catheter drainage: report of 42 consecutive cases. *Am J Cardiol* 1986;58:633-5.
- 11- Wilson RF. Injury to the heart and great vessels. *Critical Care Cardiology NY Churchill* 1989.
- 12- Larrey DJ. *Bull Sci Med* 1810, 6:284.
- 13- Arom KV, Richardson JD, Webb G. Subxiphoid pericardial window in patients with suspected traumatic pericardial tamponade. *Ann Thorac Surg* 1977;23:545-9.
- 14- Rehn L. Uber penetrende herzwunden und hernaht. *Arch Klin Chir* 1897;83:315.
- 15- Hill LL. A report of a case of successful suturing of the heart, and tale of thirty-seven other cases of suturing by different operators with various terminations, and the conclusions drawn. *Med Rec* 1902;62:846.
- 16- Rhee PM, Foy H, Kaufmann C, Areola C, Boyle E, Maier RV, et al. Penetra-

- ting cardiac injuries: a population-based study. *J Trauma* 1998;45:366-70.
- 17- Beall AC, Diethrich EB, Crawford HW. Surgical management of penetrating cardiac injuries. *Am J Surg* 1966;112:686-92.
- 18- Brown SE, Gomez GA, Jacobson LE. Penetrating chest trauma: should indications for emergency room thoracotomy be limited? *Am Surg* 1996;62:530-3.
- 19- Bodai BI, Smith JP, Blaisdell FW. The role of emergency thoracotomy in blunt trauma. *J Trauma* 1982;22:487-91.
- 20- Rhee PM, Acosta J, Bridgeman A, Wang D, Jordan M, Rich N: Survival after emergency department thoracotomy: Review of published data from the past 25 years. *J Am Coll Surg* 2000;190:288-98.
- 21- Frezza EE, Mezgebe H. Is 30 minutes the golden period to perform emergency room thoracotomy (ERT) in penetrating chest injuries? *J Cardiovasc Surg* 1999;40:147-51.
- 22- Von Oppell UO, Bautz P, De Groot M. Penetrating thoracic injuries: what we have learnt. *Thorac Cardiovasc Surg* 2000;48:55-61.
- 23- Demetriades D, Theodorou D, Murray J, Asensio JA, Cornwell EE, Velmahos G, et al. Mortality and prognostic factors in penetrating injuries of the aorta. *J Trauma* 1996;40:761-3.
- 24- Knottenbelt JD, Van der Spuy JW. Traumatic haemothorax-experience of a protocol for rapid turnover in 1,845 cases. *S Afr J Surg* 1994;32:5-8.
- 25- Leppäniemi A, Cederberg A, Tikka S. Truncal gunshot wounds in Finland, 1985 to 1989. *J Trauma* 1996 40:S217-S222.
- 26- Rashid MA, Wikstrom T, Ortenwall P. Cardiac injuries: a ten-year experience. *Eur J Surg* 2000;166:18-21.
- 27- Wall MJ, Pepe PE, Mattox KL. Successful roadside resuscitative thoracotomy: case report and literature review. *J Trauma* 1994;36:131-4.
- 28- Craig R, Clarke K, Coats TJ. On scene thoracotomy: a case report. *Resuscitation* 1999;40:45-7.
- 29- Coats TJ, Keogh S, Clarke K, Neal M. Prehospital resuscitative thoracotomy for cardiac arrest after penetrating trauma: rationale and case series. *J Trauma* 2001;50:670-3.