

Cartas al Director

La información a usuarios de un servicio de urgencias como acción terapéutica

Sr. Director:

La información médica en urgencias, además de ser un derecho de los pacientes reconocidos en las leyes¹, supone una actitud terapéutica más que hay que tener presente. El paciente en Urgencias se encuentra inmerso en una situación inesperada, llena de incertidumbre y la información va a aliviar su angustia y la de sus familiares. Además, va a formar parte del proceso de participación activa de los pacientes o usuarios en la toma de decisiones clínicas. En este sentido la información constituye, por tanto, un proceso de relación en el cual se produce una continua interacción e intercambio de información entre el sanitario y el paciente. Motivo por el cual ha sido objeto de análisis en el Servicio de Urgencias del Hospital Nuestra Señora de Candelaria.

Entre los aspectos a tener en cuenta a la hora de informar figuran:

- La edad del paciente. La capacidad de asimilar la información de los ancianos es mucho menor que la del resto de pacientes, siendo preciso, por tanto, dedicarles más tiempo (Tabla 1).

- El nivel sociocultural de la población atendida. El hecho de que el 76% de los pacientes de nuestro medio no tuvieran estudios o sólo un nivel primario, implica que deba ajustarse la forma de dar la información médica. En nuestros pacientes, esto quedó patente cuando se observó que el grado de asimilación de la información referente a las recomendaciones al alta era mejor en aquellos que poseían estudios que en los que no. Situación que también es compartida por otros autores^{2,3}. Por eso BT Jolly et al.⁴ proponen como medida que ayude a la comprensión de la información, el simplificar los informes de alta para hacerlos asequibles, intelectualmente hablando, a la mayoría de los pacientes.

Un hecho relevante de nuestra experiencia fue que el 56% de los pacientes afirmaron que el médico no se identificó cuando fueron atendidos. Parece demostrado el hecho de presentarse es una herramienta que condiciona una actitud más receptiva por parte del paciente para mejorar la conducta terapéutica⁵. Además, encontramos diferencias significativas

TABLA 1. Comprensión de la información referidas al diagnóstico según el grupo de edad

Grupos de edad	Nivel de comprensión del diagnóstico		
	Insuficiente o nula	Suficiente	Máxima
15-34 años	2,2	15,6	82,2
35-49 años	10	33,3	56,7
50-64 años	32,7	25,5	41,8
65 años o más	31	30,9	38,3

P < 0,001

Las cifras se expresan en %.

en la puntuación de satisfacción de los pacientes cuando el médico se presentó y cuando no lo hizo, por lo que podría considerarse esta medida como un buen indicador de proceso y de satisfacción.

Los pacientes gravemente enfermos o lesionados, que son atendidos rápidamente, suelen ser los más satisfechos de la asistencia urgente, en cambio, los pacientes con enfermedades o lesiones menos graves, que han de esperar más tiempo, tienden a estar menos contentos⁶. Un dato destacable en nuestro estudio, es que la información sobre el tiempo de estancia de los pacientes en Urgencias determinó favorablemente la satisfacción de los pacientes y acompañantes. Por tanto, pensamos que una forma de paliar esta situación es informar a los pacientes sobre su situación clínica real de manera profesionalizada y comunicarles, desde el triage, el tiempo aproximado de espera y de estancia en el Servicio de Urgencias.

A la vista de lo comentado hasta ahora, y a modo de conclusiones, las acciones de mejora de la calidad de la información deben ir encaminadas a lograr los siguientes objetivos:

- Identificación del médico y del resto del personal sanitario ante paciente y acompañantes en aras de una mejor relación médico-paciente.

- La información debe ser clara, concisa y con palabras fácilmente comprensibles por la mayoría de los pacientes, dedicando más tiempo a los pacientes con edad avanzada y emitiendo informes de altas legibles.

- Información previa sobre el funcionamiento del servicio en forma de folletos en la entrada y sala de espera, y reforza-

do con información oral por parte del personal de triage a la llegada del paciente.

- Información de los tiempos aproximados en cada fase del proceso.

- Establecer protocolos para el consentimiento informado sobre diversas técnicas diagnósticas y de tratamiento propias de la Medicina de Urgencias.

1- Boletín Oficial del Estado. Ley 14/1986, de 25 de abril, General de Sanidad. BOE nº 101/1986, de 29 de abril. Página 15207.

2- Spandorfer JM, Karras DJ, Hughes LA, Caputo C. Comprehension of discharge instructions by patients in an urban emergency department. *Ann Emerg Med* 1995;25:71-4.

3- Hart RG, Ghidorzi AJ, Van Rooyen MJ; Moran TJ. Discharge information for emergency department patients. *Ann Emerg Med* 1996;27:392.

4- Jolly BT, Scott JL, Sanford SM. Simplification of emergency department discharge instructions improves patient comprehension. *Ann Emerg Med* 1995;26:443-6.

5- Domínguez Navarro D, Cervera Barba E, Disdier Rico MT, Hernández Machado M, Martín García MC, Rodríguez Sanz J ¿Cómo se informa a los pacientes en un servicio de urgencias hospitalario? *Aten Primaria* 1996;17:280-3.

6- LR Schwartz, Overton DT. Las gestiones de quejas y el descontento del enfermo. En: *La calidad en Medicina de Urgencias. Clínicas de Medicina de Urgencia de Norteamérica*. McGRAW-HILL. Interamericana de España 1992;3:589-604.

S. Núñez, A. F. Martín-Martín, I. Rodríguez Palmero
Servicio de Urgencias del Hospital Universitario
Nuestra Señora de Candelaria.
Santa Cruz de Tenerife.

Transporte sanitario en el traumatismo craneal (TC) grave

Sr. Director:

En el traumatismo craneal grave (TC) se producen lesiones instantáneas (daño primario) como consecuencia de la acción directa del agente traumático, sobre las que inciden una serie de factores que van a repercutir directamente en la morbilidad de las mismas o incluso en la aparición de nuevas lesiones (daño secundario) favorecida por la situación basal precaria provocada por el traumatismo.

Entre dichos factores, los hay invariables, tales como los antecedentes patológicos, la edad del paciente y otros sobre los que si podemos actuar para prevenir o minimizar el daño

secundario. Dentro de ellos, y en lo que concierne a la atención Urgente, los más importantes son:

a) La asistencia inicial "in situ" que en condiciones óptimas debería ser realizada por personal sanitario formado y entrenado en el manejo de las técnicas y del material de movilización e inmovilización del paciente traumatizado.

b) Transporte primario que, manteniéndonos siempre en condiciones ideales, debería realizarse en una ambulancia medicalizada dotada de personal sanitario (médico, de enfermería y técnico de transporte) y del material que permita: 1) Una adecuada inmovilización para el transporte. 2) mantenimiento de las funciones vitales.

c) Atención hospitalaria urgente, que debe incluir todas las medidas de rango hospitalario incluidas en los protocolos o estándares universalmente aceptados para el tratamiento del TC.

d) Transporte secundario, si fuera necesario el traslado del paciente a un centro hospitalario de nivel superior.

Presentamos el caso de un paciente con TC grave atendido en nuestro Servicio derivado de otro centro hospitalario. Se trata de un varón de 31 años que tras sufrir un accidente de tráfico es trasladado en una ambulancia convencional al hospital, de tercer nivel, correspondiente al área sanitaria. El paciente ingresa consciente (Glasgow de 15) y ante la sospecha de TC grave se realizan los estudios analíticos de rutina, así como de imagen que incluyen radiografías básicas, que fueron normales, y tomografía computerizada (TAC) en la que se observa fractura del occipital, de ambos peñascos y del esfenoides, así como un mínimo hematoma epidural temporal derecho (figura 1). El paciente se mantiene estable tanto hemodinámico como neurológicamente, conservando el ni-

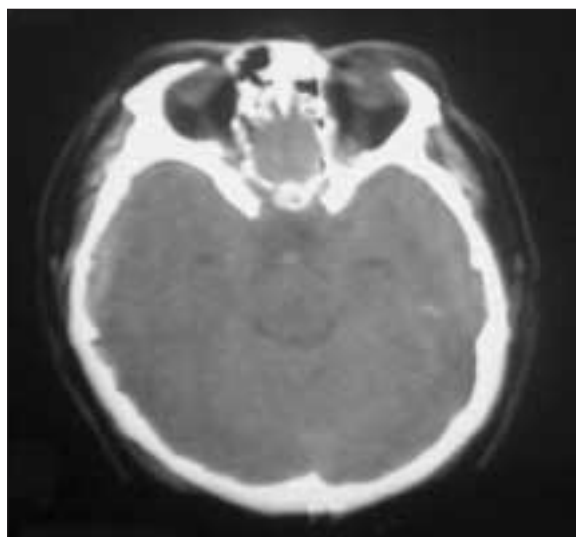


Figura 1.

vel de conciencia (Glasgow 15) y sin focalidad, por lo que se decide el traslado a nuestro hospital para ser valorado y tratado por el Servicio de Neurocirugía. El transporte, de unos 30 minutos de duración, se realiza en ambulancia medicalizada y con personal sanitario de enfermería. A su ingreso en nuestro servicio el paciente presenta un importante deterioro del nivel de conciencia (Glasgow de 8) que, según nos informa el responsable del traslado, se produjo en los últimos minutos del mismo. En la exploración destaca una anisocoria con midriasis reactiva derecha y una hemiparesia izquierda. Se procede al aislamiento de la vía aérea mediante intubación orotraqueal y ventilación mecánica y se realiza una TAC urgente en la que se aprecia un gran hematoma epidural temporo-parietal derecho y hemorragia subaracnoidea (figura 2). El paciente es trasladado al quirófano e intervenido de urgencia, presentando, como secuelas, una hemiparesia izquierda y una paresia del VI par derecho que precisaron tratamiento rehabilitador.

En el caso que nos ocupa, el paciente sufre una progresión del daño neurológico, una vez diagnosticado y estabilizado, durante el transporte secundario. Todo ello nos lleva a hacer hincapié en la necesidad de optimizar todos los recursos, tanto humanos como materiales, en cada una de las fases de la atención urgente del paciente con TC grave y del paciente traumático en general, para reducir al máximo la morbimortalidad de las lesiones iniciales y prevenir en lo posible el daño secundario.

1- Ruiz Bailén M, Fierro Rosón LJ, Ramos Cuadra JA, Serrano Córcoles MC. Manejo del traumatismo craneoencefálico grave en un hospital comarcal. *Emergencias* 2000;12:106-15.

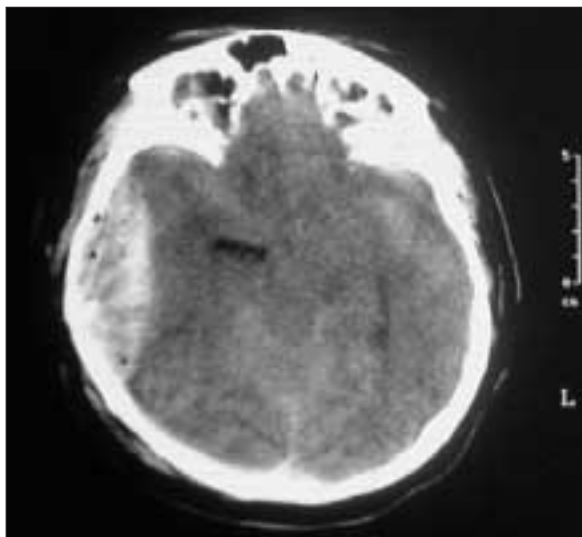


Figura 2.

2- Wallace PG, Ridley SA. Transport of critically ill patients. *Br Med J* 1999;319:368-71.

3- Rubio Montaner L. Recomendaciones en reanimación cardiopulmonar avanzada. Grupo de reanimación cardiopulmonar avanzada de SEMES. SEMES. Editorial Edicomplet. 1999. Madrid.

4- Spaite DW, Criss EA, Valenzuela TD, Meislin HW. Prehospital advanced life support for major trauma: critical need for clinical trials. *Ann Emerg Med* 1998;32:480-9.

5- Gaylan LR. Transporte sanitario. En Tintinalli JE, Ruiz E, Krone RL and The American College of Emergency Physicians. *Emergency Medicine: A Comprehensive Study Guide*. México DF McGraw-Hill. 1997.

S. Carbajo Sutil, A. González Varela, J. M. Piedra Recio, P. Herrero Puente, L. Antuña Montes, B. Álvarez Ramos
Servicio de Urgencias del Hospital Central de Asturias.
Oviedo.

Oclusión intestinal por hernia obturatriz

Sr. Director:

En los últimos seis años solamente hemos encontrado tres casos de hernias del canal obturador publicados en distintas revistas de nuestro país, su escasa frecuencia, 0,073% de todas las herniorrafias y 0,02 de las oclusiones de intestino delgado quirúrgicas^{1,2}, así como la elevada mortalidad que esta patología conlleva nos ha animado a comunicar un nuevo caso clínico tratado en nuestro Servicio.

Se trataba de una paciente de 92 años de edad con antecedentes personales de laparotomía por peritonitis apendicular e hipertensión arterial que refería cuadro de dolor abdominal cólico difuso de tres días de evolución sin haber presentado fiebre, acompañado de despeños diarreicos. A la exploración se apreció distensión abdominal moderada con dolor a la palpación profunda, timpanismo y peristaltismo intestinal aumentando; no se encontraron hernias y el tacto rectal demostró heces líquidas. La radiología simple era compatible con íleo mecánico de intestino delgado y la analítica general y el hemograma eran normales. Con el diagnóstico de suboclusión intestinal secundaria a adherencias ingresó para tratamiento médico conservador. Después de cinco días de evolución alternando deposiciones con cierre intestinal y tras empeoramiento tanto físico como analítico se intervino quirúrgicamente mediante laparotomía media, encontrándose una hernia de Richter en el orificio obturador no siendo viable el ileón, por lo que se hizo una resección a mínimo y anastomosis término terminal manual cerrándose posteriormente el orificio herniario de apenas 1,5 cm con puntos sueltos de material reabsorvi-

ble. Al tercer día del postoperatorio se le retiró la sonda nasogástrica iniciando posteriormente la ingesta oral, en todo momento mantuvo diuresis correctas sin necesidad de tratamiento. En el séptimo día de postoperatorio la paciente presentó descompensación cardiorrespiratoria que no respondió a tratamiento, falleciendo veinticuatro horas más tarde.

El orificio interno del obturador se sitúa por debajo de la rama horizontal del pubis y por encima de la membrana obturatriz reforzada por un ligamento interno, el orificio externo se abre bajo la inserción del músculo pectíneo, trascurriendo por el canal obturador el paquete vásculo-nervioso del mismo nombre.

Descrita por primera vez por Ronsil en 1742, las hernias del canal obturador son infrecuentes, diagnosticándose 9 de cada 10 en el trascurso de una laparotomía exploradora de urgencia, no siendo excepcional la bilateralidad (6%). Epidemiológicamente este tipo de hernias se dan con más frecuencia en mujeres (6:1) de edad avanzada, que suelen presentar cuadros de deshidratación y desnutrición.

Clínicamente se pueden manifestar de tres formas principales: oclusión aguda de intestino delgado, dolores en la base del muslo con irradiación a la cara antero-interna del muslo (signo de Howship-Romberg) y como masa palpable en la región inguinal asociada a dolores abdominales cólicos, siendo la más frecuente la primera^{3,4}.

El diagnóstico previo a la laparotomía se realiza en menos de un tercio de los pacientes, en aquellos que presentan masa palpable en la región inferointerna inguinal, hecho este infrecuente por el reducido tamaño del orificio herniario que hace que muchas de las hernias sean tipo Richter, o neuralgias en la zona del obturador, enmascaradas por lo avanzado de la edad de los pacientes por cuadros polirreumáticos^{3,5}.

Las pruebas complementarias como la tomografía computadorizada se utilizan en escasas ocasiones a pesar de su resolución ya que no se suele sospechar la causa siendo la laparotomía exploradora la que esclarece el diagnóstico³.

Respecto al tratamiento del orificio herniario puede realizarse tanto herniorrafia como hernioplastia con cigarrillo de polipropileno, dependiendo del tamaño del mismo.

La elevada mortalidad de hasta el 30%, fundamentalmente debida al retraso y dificultad diagnóstica preoperatoria, hace que debamos, ante la sospecha intervenir quirúrgicamente. El abordaje laparoscópico en situaciones de dolor pélvico o de síndrome oclusivo es una opción diagnóstica y terapéutica a valorar^{2,3}.

1- Ziegler DW, Rhoads JE. Obturator hernia needs a laparotomy not a diagnosis. *Am J Surg* 1995;170:67-8.

2- Yip AWC, Ahchang AK, Lam KH. Obturator hernia. A continuing diagnostic challenge. *Surgery* 1993;113:266-9.

3- Alexandre JH, Bouillot JL, Den N. Tratamiento quirúrgico de

las hernias obturadoras. En: *Encycl.Méd Chir (Elsevier, Paris-France)* vol. 40-155, 1994, 6p.

4- Hernández Quiles A, García Peche P, Serrano Paz P. Hernia obturatriz estrangulada. Una causa infrecuente de obstrucción intestinal. *Cir Esp* 1996;60:151-2.

5- Gil Romea I, Miguelena Bobadilla JM, Salinas Payer JC. Hernia obturatriz estrangulada. *Cir Esp* 1996;60:240-1.

L. Ligorred*, MC. Casamayor*, E. Munilla, R. Elbaile*****

*Servicio de Cirugía. General Hospital San Jorge. Huesca.

**Servicio Medicina Interna. Hospital Royo Villanova. Zaragoza.

***Servicio de Urgencias. Hospital San Jorge. Huesca.

Intoxicación por *Atropa belladonna*

Sr. Director:

Atropa Belladonna es una planta de la familia de las solanáceas, poco frecuente en nuestro país, conocida popularmente con el nombre de *tabac bord* (tabaco bastardo). Se cría en los hayedos y robledales del Pirineo, montañas prepirenaicas, en las meridionales de Aragón (Montserrat, Montsant, Poblet, Prades, etc.) hasta la Serranía de Cuenca y la Sierra de Segura (límite sudoccidental de la belladonna en España). Es una planta vivaz, de hasta metro y medio de altura y de hojas grandes. El fruto es una baya del tamaño de una cereza pequeña, de color verde al inicio y después negro.

La intoxicación en adultos es poco frecuente¹. Aunque se han descrito casos de intoxicación accidental e intentos de autolisis², la mayoría de intoxicaciones por *Belladonna* ocurren en niños y adolescentes por comer frutos maduros de sabor dulce^{3,5}.

Se describe un caso de intoxicación accidental, en una mujer que paseaba por el monte, por ingestión de bayas que fueron confundidas con moras.

Mujer de 28 años de edad, sin hábitos tóxicos ni antecedentes patológicos de interés que fue traída al Servicio de Urgencias de nuestro centro, por agitación, delirio y desorientación de una hora de evolución. El cuadro se inició tras ingerir una cantidad incierta, pero al parecer considerable, del fruto de un arbusto mientras paseaba por la montaña de Montserrat. El fruto se describió como una mora negra de sabor dulce. A su llegada a Urgencias la paciente se encontraba agitada, desorientada y confusa. Su tensión arterial era normal, presentaba una taquicardia rítmica a 150 latidos por minuto y febrícula (37,5°C). La exploración física mostraba un enrojecimiento facial, midriasis bilateral arreactiva, boca seca y no existía ninguna focalidad neurológica. Las exploraciones complemen-

tarias (ECG, radiología y analítica de rutina) fueron normales.

Se orientó a la paciente como afecta de un síndrome anticolinérgico probablemente secundario a intoxicación por fruto no identificado. Se practicó lavado gástrico (con recuperación parcial del fruto) junto a carbón activado. Simultáneamente se realizó tratamiento sintomático de su agitación (benzodicepinas) y se administró un parasimpaticomimético (neostigmina) a dosis endovenosas de 0,5 mg cada 2 horas hasta un total de 5 mg. La mejoría clínica fue evidente a las 6 horas, aunque a las 12 horas persistía aún cierta midriasis, taquicardia y la paciente seguía con alucinaciones visuales. A las 48 horas, la paciente fue dada de alta asintomática.

Todas las partes de la planta (raíz, tallo, hojas y frutos) contienen alcaloides de configuración tropano. En las hojas, el 99% de la totalidad de alcaloides lo constituyen la hiosciamina y la atropina. Otros alcaloides como la apotropina y su isómero la beladonina, la escopolamina, la N-metilpirrolina y N-metilpirrolidina existen en mucha menor cantidad⁶.

La *Belladonna* produce un síndrome anticolinérgico con afectación del SNC y periférico. Los efectos centrales incluyen ansiedad, desorientación, alucinaciones visuales, delirio, agitación, coma y paro respiratorio. A nivel periférico induce taquicardia, boca y piel seca, midriasis, visión borrosa, retención urinaria, disminución de la secreción bronquial y de la motilidad gastrointestinal⁵. Los efectos de la atropina no suelen durar más de 24-48 horas (la midriasis puede durar hasta una semana). Una causa de mayor duración de los síntomas podría ser la persistencia de alcaloides en el tubo digestivo debido a sus efectos inhibidores de la motilidad intestinal. Los primeros síntomas de intoxicación aparecen pronto (15-90 min.) con sequedad de boca, sed, dificultad para deglutir, midriasis, taquicardia y sensación vertiginosa. Según la gravedad, aparece delirio, alucinaciones visuales, hipertensión, hipertermia, coma y paro respiratorio⁷.

El diagnóstico es clínico. Debe distinguirse de la esquizofrenia o la ingesta de LSD^{8,9}. Una prueba mediante la inyección subcutánea de 1 mg de fisostigmina nos dará un cuadro de salivación, diaforesis e hiperactividad intestinal. La no aparición de este cuadro típico es indicativa de una intoxicación por atropina o un agente afín.

Desde el punto de vista terapéutico, deben tomarse medidas encaminadas a eliminar el tóxico, tratar los síntomas y administrar un antídoto específico. Puede utilizarse jarabe de ipecacuana o lavado gástrico (repetido y abundante) con carbón activado para absorber los alcaloides. El delirio se trata con benzodicepinas. No deben utilizarse fenotiacinas dados sus efectos anticolinérgicos. Si es preciso se utilizarán beta-bloqueantes para controlar la taquicardia.

La atropina es un agente antimuscarínico, antagonista

competitivo de los receptores de la acetilcolina. El antagonismo puede vencerse aumentando suficientemente la concentración de acetilcolina. El antídoto específico, la fisostigmina, produce una inhibición reversible de la acetilcolinesterasa haciendo que la acetilcolina se acumule en los receptores. Atraviesa la barrera hematoencefálica, siendo por tanto útil para revertir los síntomas anticolinérgicos sobre el SNC y periférico. Otros inhibidores de la colinesterasa, como la neostigmina o la piridostigmina, al no atravesar la barrera hematoencefálica, no son tan eficaces para neutralizar la toxicidad atropínica a nivel central. En nuestro caso, se utilizó neostigmina, al ser el único compuesto disponible en nuestro hospital en aquel momento. No se recomienda el uso rutinario de fisostigmina en las intoxicaciones por *A. belladonna* ya que la mayoría de estas son autolimitadas y responden al tratamiento sintomático¹⁰.

La dosis letal de atropina no se ha establecido. Parece existir una sensibilidad individual para cada paciente. Se han descrito dosis letales muy bajas (0,2 mg/kg) y pacientes que han sobrevivido a dosis muy elevadas (1 g). Así mismo puede no haber correlación entre la dosis de atropina y sus efectos clínicos.

- 1- Trabattoni G, Visintini D, Terzano GM, Lechi A. Accidental poisoning with Deadly Nightshade berries: a case report. *Human Toxicol* 1984;3:513-6.
- 2- Hartmeier SH, Steurer J. Mydriasis, tachykardie. *Schweiz Rundsch Med Prax* 1996;85:495-8.
- 3- Dewitt MS, Swain R, Gibson LB. The dangers of jimson weed and its abuse by teenagers in the Kanawha Valley of West Virginia. *W V Med J* 1997;93:182-5.
- 4- Pestalozzi BC, Caduff F. Group poisoning by belladonna. *Schweiz Med Wschr* 1986;116:924-6.
- 5- Anticholinergic poisoning associated with an herbal tea -New York City, 1994. *MMWR Morb Mortal Wkly Rep* 1995;44:193-5.
- 6- Ellenhorn MJ, Barceloux D.G. *Medical Toxicology*. Ed. Elsevier. 1988.
- 7- Vanderhoff B.T, Mosser K.H. Jimson Weed toxicity: management of anticholinergic plant ingestion. *Am Fam Physician* 1992; 46:526-30.
- 8- Mahler DA. Anticholinergic poisoning from Jimson Weed. *JACEP* 1976;5:440-2.
- 9- Lange A, Toft P. Poisoning with deadly nightshade (*Atropa belladonna*). *Ugeskr Laeger* 1990;152:1096.
- 10- Amlo H, Haugeng KL, Koss A, Husebye T, Jacobsen D. Poisoning with Jimson weed. Five cases treated with physostigmine. *Tidsskr Nor Laegeforen* 1997;117:2610-2.

**I. Guitart Santos, R. Pérez Vidal, E. Serra Renobales,
J. Ordeig Calonge**
*Servicios de Urgencias y de Medicina Interna.
Centro Hospitalari i Cardiológic de Manresa.
Barcelona.*

Diagnóstico diferencial del coma con osteolisis cervical

Sr. Director:

El hallazgo de lesiones líticas a nivel del raquis, y más concretamente del cervical, es un hecho poco frecuente con inespecificidad clínica e iconográfica, aunque con complicaciones que pueden tener relevancia, precisándose para llegar al diagnóstico certero de una alta capacidad de sospecha clínica. Recogemos aquí el caso del comienzo clínico de una osteolisis cervical en forma de un coma súbito por afectación troncoencefálica.

Paciente de 64 años de edad, con antecedentes personales de etilismo con hepatopatía y úlcera gástrica, que se encontraba en estudio por cuadros vertiginosos acompañados de dolor a la movilidad cervical, de 2 meses de evolución, que habían evolucionado hacia un cuadro de contractura muscular acompañada de parestesias braquiales derechas. Filiado inicialmente como de origen cervicoartrosico, motivó la realización de una R.M.N (resonancia magnética nuclear), la misma mañana de su ingreso al no encontrarse anomalías en las radiografías cervicales realizadas hasta ese momento salvo las compatibles con cervicoartrosis.

Ingresa en el servicio de urgencias de nuestro hospital por deterioro súbito del nivel de conciencia y posterior parada respiratoria. En urgencias se procede a intubación orotraqueal y conexión a ventilación mecánica, realizándose T.A.C (tomografía axial computarizada) craneal y cervical alta que muestra osteolisis de masa lateral derecha del atlas y axis, con aparente masa-tumefacción de tejidos blandos prevertebrales derechos y luxación atlanto-axoidea con impresión basilar, estando la odontoides localizada en fosa posterior intracraneal, comprimiendo y desplazando la unión bulbomedular, sugestivo de origen metastásico, no mostrando alteraciones el estudio encefálico.

La R.M.N realizada esa misma mañana mostraba los hallazgos que aparecían en la T.A.C junto con una lesión hiperrintensa a nivel bulbar que podría ser secundaria a lesión química o tumoral.

A su ingreso en nuestra unidad presentaba una presión arterial de 80/40 mmHg, frecuencia cardíaca de 120 lpm, sinusal. G.C.S (Glasgow Coma Scale) de 4 puntos (Ojos 1; Verbal tot; Motor 2), pupilas isocóricas de 5 mm, poco reactivas, reflejos corneal y oculocefálico preservado. ROT presentes aunque muy disminuidos y de forma simétrica. Ausencia de respiración espontánea. En la analítica sin hallazgos, ECG con ritmo sinusal a 120 l.p.m.

Se procedió a estabilización hemodinámica y administra-

ción de cortosteroides e hiperventilación, sufriendo empeoramiento progresivo y siendo exitus a las 24 horas de su ingreso en nuestra unidad.

Pese a lo sugestivo en cuanto al origen metastásico tumoral de los hallazgos radiológicos de T.A.C y R.M.N, y que así parece indicarlo, el diagnóstico de confirmación tumoral mediante la toma biopsica en la necropsia clínica no pudo realizarse al denegarlo la familia.

En el diagnóstico diferencial de una osteolisis cervical se engloban diversos cuadros que obedecen a múltiples etiologías: atrofia por desuso, atrofia inflamatoria aguda asociada con traumatismo (atrofia de Sudeck), tumores (primarios o metastásicos), hiperparatiroidismo, patologías granulomatosas, artritis reumatoide, pseudoartrosis congenital, osteolisis progresiva por progeria, osteolisis hereditaria, acroosteolisis. La destrucción ósea parcial se puede ver relacionada con la existencia de aneurismas en el hueso, infecciones crónicas, y necrosis asépticas del hueso, y ya en muy raras ocasiones, la destrucción ósea puede ser debida a la angiomatosis quística¹.

Las metástasis cervicales altas son poco conocidas aunque frecuentes (pudiendo representar hasta el 10% de las metástasis que asientan a nivel de vértebras cervicales²). Esto ocurre porque en el axis son más frecuentes las metástasis que en las otras vértebras cervicales, primero porque posee una gran vascularización, ocurriendo la metástasis por vía arterial³, y segundo por la gran cantidad de tejido óseo esponjoso (y médula ósea por ello).

En este tipo de lesiones sería importante la detección y determinación de la posibilidad de fractura antes que de origen a la aparición de complicaciones neurológicas graves³, pudiendo sugerir su presencia por la existencia de clínica localizada en la zona occipito-cervical, existencia de un cáncer demostrado con capacidad de producir metástasis líticas (pulmón, tiroides, riñón, etc), o la existencia de metástasis óseas localizadas en otro punto del esqueleto.

La clínica predominante es de cervicalgias o torticollis, aunque la "latencia" de las mismas es muy importante, de ahí la relevancia de encontrarlas antes de la aparición de sintomatología⁴. Pero ello es difícil por tres premisas: de un lado encontrar este tipo de lesiones es difícil si éstas no son "buscadas" (incluso en las autopsias). Por otro lado las radiografías standard suelen ser negativas, incluso las de buena calidad, y sólo aparecen en las tomografías frontales y sagitales. Y por último los métodos isotópicos no resultan fiables a nivel occipito-cervical, por que existen a este nivel zonas de hipercaptación normales (como la base del cráneo). Existen por tanto un gran número de falsos positivos y negativos⁵.

- 1- Ross JL, Schinella R, Shenkman L. Massive Osteolysis. An unusual cause of bone destruction. *Am J Med* 1978;65:367-72.
- 2- Deemarsky KY, Chernomodikova MF. Clinical and roentgenologic picture of the alterations obtained in the treatment of breast cancer osseous metastases. *Cancer* 1971;28:282-8.
- 3- Belloir A, Runge M, Durand A. A rarely recognized metastatic localization. Secondary involvement of the occipito-cervical joint. *J Radiol* 1984;65:705-9.
- 4- Bonneville JF, Tuetey JB, Vernier F, Sauget Y, Couteret Y, Jacques G. Metastases of the cervico-occipital junction. The value of tomographic detection of prefracture forms. *Neuroradiology* 1978; 16:371-4.
- 5- Patton DD, Woolelden JM. Radionuclide bone scanning in disease of the spine. *Radiol Clin North Am* 1977;15:177-201.

**A. Córdoba López, M^a I. Beueno Álvarez-Arenas*,
J. Monterrubio Villar, G. Corcho Sánchez**

**Especialista en Medicina Familiar y Comunitaria.*

Unidad de Medicina Intensiva.

Hospital Comarcal de Don Benito - Villanueva.

Don Benito (Badajoz).